GOVERNO FEDERAL
UNIVERSIDADE FEDERAL DO PARÁ
CENTRO DE CIÊNCIAS DA SAÚDE
CURSO DE MEDICINA

# ESCLEROSE TUBEROSA: A PROPÓSITO DE DOIS CASOS

Juliana Maroja Seráfico de Assis Carvalho

BELÉM – PARÁ
2009

GOVERNO FEDERAL
UNIVERSIDADE FEDERAL DO PARÁ
CENTRO DE CIÊNCIAS DA SAÚDE
CURSO DE MEDICINA

# ESCLEROSE TUBEROSA: A PROPÓSITO DE DOIS CASOS

Juliana Maroja Seráfico de Assis Carvalho

Trabalho de Conclusão de Curso apresentado para obtenção de graduação em Medicina pela Universidade Federal do Pará.

**Orientador:** Prof. Dr. Jaime R. Seráfico de A. Carvalho

BELÉM – PARÁ
2009

**JULIANA MAROJA SERÁFICO DE ASSIS CARVALHO**

# ESCLEROSE TUBEROSA: A PROPÓSITO DE DOIS CASOS

Trabalho de Conclusão de Curso apresentado para obtenção do grau em Medicina pela Universidade Federal do Pará.

**Banca examinadora:**

_____
Orientador

_____
Nome / Instituição

_____
Nome / Instituição

**Aprovado em:_____ / _____ / _____**

**Conceito: _____**

A Deus, que me permitiu o dom da vida e a serenidade para buscar meus objetivos.

A meus pais, cujo apoio foi imprescindível para a minha vitória e que sempre foram para mim exemplos de amor, sabedoria, ética, confiança e companheirismo.

À minha irmã, presença inigualável em minha vida, de significado maior que o passível de descrição em meras palavras.

JULIANA MAROJA SERÁFICO.

# AGRADECIMENTOS

Ao Professor, pai e grande modelo profissional, Jaime Roberto Seráfico de Assis Carvalho, pela exemplar contribuição com a orientação de elaboração e confecção deste trabalho.

À Professora Silvia Bahia, pela incrível paciência e dedicação prestada aos graduandos que, como eu, muito recorrem a ela para esclarecimentos sobre o trabalho de conclusão de curso.

Aos funcionários do DAME do Hospital Ofir Loyola, por tornarem mais fácil e agradável esta árdua pesquisa.

A todos que, de uma forma ou de outra, ajudaram na realização deste trabalho.

*"É melhor tentar e falhar,*
*que preocupar-se e ver a vida passar;*
*é melhor tentar, ainda que em vão,*
*que sentar-se fazendo nada até o final.*
*Eu prefiro na chuva caminhar,*
*que em dias tristes em casa me esconder.*
*Prefiro ser feliz, embora louco,*
*que em conformidade viver ..."*

*Martin Luther King*

# RESUMO

A esclerose tuberosa (ET) é uma condição genética caracterizada pela formação de hamartomas passível de ocorrer em qualquer órgão do corpo humano, mas especialmente em sistema nervoso central, rins, coração e pele e cujo diagnóstico precoce é imprescindível para acompanhamento do paciente e prevenção e controle de complicações. Durante esta pesquisa, foram colhidos dados sobre a história clínica de dois pacientes portadores de ET, enfatizando a forma de evolução da doença e controle de suas complicações. Em ambos os casos, as manifestações clínicas mais importantes foram a epilepsia e o deficit cognitivo. Além disso, o quadro foi acompanhado por alterações dermatológicas, especificamente o típico adenoma sebáceo. Ambos os pacientes apresentaram manifestações renais, inclusive hipertensão arterial sistêmica e um caso apresentou insuficiência renal grave e evoluiu ao óbito. Conclui-se que em ambos os casos, a evolução da doença foi desfavorável, no entanto, com o diagnóstico precoce e manejo clínico adequado e até mesmo cirúrgico, a qualidade de vida do paciente pode ser aprimorada enquanto novos estudos promissores testam estratégias terapêuticas mais eficazes para reduzir a freqüência e a intensidade das convulsões e das outras complicações.

**Palavras-chave:** hamartomas; eletroencefalograma; neurologia; genética.

## ABSTRACT

The tuberous sclerosis complex (TSC) is a genetic condition presented with the formation of hamartomas which may occur anywhere in the human organism, but especially in the central nervous system, kidneys, heart and skin and its early diagnosis is essential for patient's follow-up and prevention and control of complications. During this research, clinical data have been obtained from two TSC patients, emphasizing the way the disease evolved and the control of its complications. In both cases, the clinical hallmarks were the epilepsy of moderate and hard control and the cognitive disability. Also, these features were joined by dermatological alterations, specifically the typical *adenoma sebaceum*. Both patients presented with renal manifestations, including systemic arterial hypertension and one case had severe renal insufficiency and evolved to death. The conclusion is that in both cases, the course of the disease was unfavorable, but with early diagnosis and adequate clinical and surgical management, the patient's life quality can be improved while new promissing studies test more efficient therapeutic strategies to reduce the frequency and severity os seizures and other complications.


**Keywords:** hamartomas; electroencephalogram; neurology; genetics.

**SUMÁRIO**

1. **INTRODUÇÃO**.....9

1.1. PROBLEMA.....9

1.2. OBJETIVOS.....9

1.3 JUSTIFICATIVA.....10

**2. REVISÃO DA LITERATURA**.....10

2.1.Definição.....10

2.2.Histórico.....11

2.3.Genética e Epidemiologia.....11

2.4.Patologia e Patogenia.....12

2.5. Manifestações clínicas.....13

2.6. Diagnóstico.....15

2.7. Tratamento.....17

2.8. Curso e Prognóstico.....18

3. **CASUÍSTICA E MÉTODOS**.....19

4. **RELATOS DOS CASOS**.....21

5. **DISCUSSÃO**.....32

6. **CONCLUSÃO**.....38

7. **REFERÊNCIAS BIBLIOGRÁFICAS**.....39

8. **ANEXOS**.....41

# 1. INTRODUÇÃO

## 1.1. PROBLEMA

A Esclerose Tuberosa (ET) é uma condição genética que leva à formação de tumores que podem afetar o sistema nervoso central, os rins, a pele, os olhos e virtualmente qualquer órgão do corpo humano. Estudos populacionais sugerem uma incidência de um a cada 6.000 nascidos vivos e uma prevalência de um a cada 9.000 indivíduos, existindo cerca de 50.000 americanos acometidos e um milhão de indivíduos ao redor do mundo com ET. (TUBEROUS SCLEROSIS ALLIANCE, 2007).

Por ser uma patologia rara e pouco conhecida, nem sempre o diagnóstico é feito em tempo hábil para se prevenir a progressão de complicações incapacitantes como a epilepsia, o retardo mental, a insuficiência renal, entre outras.

## 1.2. OBJETIVOS

### 1.2.1 GERAIS

Apresentar casos de uma patologia geneticamente determinada, pouco conhecida, com grande potencial de causar danos incapacitantes a indivíduos jovens.

### 1.2.2 ESPECÍFICOS

Descrever dois casos de uma facomatose, dando ênfase aos seus aspectos clínicos, neurológicos, epidemiológicos e às suas principais complicações e características diagnósticas em exames de imagem e laboratoriais.

## 1.3. JUSTIFICATIVA

A falta de conhecimento sobre a ET por parte de clínicos não especialistas, particularmente no que diz respeito ao diagnóstico precoce, figura como principal justificativa a esta pesquisa, que visa a explorar entre outros, aspectos diagnósticos e terapêuticos da doença em questão.

# 2. REVISÃO DA LITERATURA

## 2.1. DEFINIÇÃO

A esclerose tuberosa é uma doença do tipo hereditário, na qual uma variedade de lesões devido a uma hiperplasia limitada de células ectodérmicas e mesodérmicas aparece na pele, sistema nervoso central, coração, rins e outros órgãos, e é caracterizada pela tríade: adenoma sebáceo, epilepsia e retardo mental. (ADAMS, R.D.; ROPPER, A.H.; VICTOR, M.et al, 2000).

## 2.2. HISTÓRICO

A doença foi primeiramente descrita em 1863 por von Recklinhausen, que fez a associação de escleromas cerebrais a miomas cardíacos. Bourneville, em 1880, definiu a terminologia “esclerose tuberosa”, fazendo referência às lesões cerebrais em forma de tubérculos, túberes ou batatas. As lesões faciais foram denominadas de adenomas sebáceos por Pringle, autor da descrição das mesmas, em 1890. Mais tarde, Vogt enfatizou a tríade clássica de convulsões, retardo mental e o adenoma sebáceo em portadores de esclerose tuberosa. (ROWLAND, 2000)

## 2.3. GENÉTICA E EPIDEMIOLOGIA

O complexo da esclerose tuberosa é determinado por um gene autossômico dominante, mapeado nos cromossomos 9q34 (TSC1) e 16p13.3 (TSC2), que codificam, respectivamente os produtos hamartina e tuberina, sendo esta última homóloga a proteína ativadora da GTPase. (ROWLAND, 2000)

A doença decorrente de mutações no gene TSC2 é mais freqüente e mais severa do que aquela decorrente da mutação em TSC1. (HUNG et al, 2006)

De acordo com Adams, 2000, a ET ocorre com a mesma freqüência em todas as partes do mundo, atingindo igualmente ambos os sexos e todas as raças. A hereditariedade é evidente em 14 a 50% dos casos, sendo os restantes atribuídos a mutações aleatórias. A prevalência é estimada em 1:9000 e a incidência, em 1:6000

(TUBEROUS SCLEROSIS ALLIANCE, 2007), porém o grande espectro de apresentação clínica da doença torna difícil calcular sua real prevalência.

## 2.4. PATOLOGIA E PATOGENIA

As principais alterações patológicas evidenciadas na ET são tumores benignos (hamartomas) encontrados de forma difusa no organismo, podendo afetar o sistema nervoso central (SNC), a pele, os rins, o coração, os olhos, os testículos entre outros. Apesar disto, neoplasmas verdadeiros podem também ocorrer, particularmente nos rins e cérebro. (BRADLEY et al, 2004)

As alterações cerebrais incluem os túberes (dos quais deriva o nome da doença), que são nódulos endurecidos que se projetam na superfície dos giros cerebrais como elevações lisas, redondas ou poligonais, de coloração esbranquiçada e de vários tamanhos. Histologicamente apresentam um acúmulo central de células gliais atípicas circundadas por células gigantes, e comumente apresentam calcificações. Outras lesões que podem estar presentes são heterotopias, hiperplasia vascular, desorganização da arquitetura cortical, astrocitomas subependimais de células gigantes e pequenas massas arredondadas, por vezes calcificadas, que se projetam nas paredes dos ventrículos laterais em “gotas de vela”. (ROWLAND, 2000)

Ainda segundo Rowland, as lesões cutâneas se apresentam como os adenomas sebáceos, que são hamartomas de elementos nervosos da pele com hiperplasia de tecido conjuntivo e vasos sanguíneos; fibromas peri ou subungueais; áreas de hipomelanose e fibrose de elementos conjuntivos.

Podem ser encontrados hamartomas retinianos (em até 50% dos casos), rabdomiomas cardíacos, angiomiolipomas em rins, fígado, tireóide, testículos e trato gastrointestinal (TGI), cistos renais, pleurais, pulmonares e ósseos. (ADAMS, R.D.; ROPPER, A.H.; VICTOR, M., 2000)

## 2.5. MANIFESTAÇÕES CLÍNICAS

### 2.5.1 MANIFESTAÇÕES DERMATOLÓGICAS

Os sinais cutâneos podem ser essenciais no diagnóstico da ET, já que geralmente aparecem mais precocemente. Entre eles, podemos encontrar máculas hipomelânicas (3 ou mais) em cerca de 90% dos pacientes. Estas estão presentes ao nascimento, apresentam comumente o formato em folha e são melhor visualizadas com o uso da lâmpada de Wood, especialmente em caucasianos. Também verifica-se máculas em “confete” e de poliose, ou seja, perda de coloração em pêlos (cabelos e cílios). Os angiofibromas faciais, apesar de serem considerados característicos da doença, ocorrem em 75% dos casos, geralmente durante a fase pré-escolar, como pequenas e escassas pápulas avermelhadas na região malar e aumentam em tamanho e número após a puberdade, adquirindo coloração amarelada e aspecto brilhante, chegando a atingir os sulcos naso-labiais e o queixo. Outra lesão característica é a placa de Shagreen, que ocorre em 20 a 30% dos indivíduos acometidos e é representada por uma área de formato irregular, levemente elevada, com textura comparada a pele de porco, localizada comumente em região lombo-sacral. Os fibromas ungueais (encontrados em 15 a 20%) são

lesões nodulares adjacentes ou sob as unhas e também são intimamente relacionados à doença. (BRADLEY et al, 2004)

### 2.5.2. MANIFESTAÇÕES NEUROLÓGICAS

As principais manifestações neurológicas são as crises convulsivas (epilepsia) e o retardo mental. Em 25% das crianças com espasmos infantis com ou sem hipsarritimia identificada no eletrencefalograma (EEG), associa-se a ET. Mais tarde, as crises adquirem um padrão de crises motoras ou psicomotoras generalizados típicos ou crises de ausência atípica. Com o progressivo aumento das crises, a função mental tende a piorar. Excepcionalmente encontra-se fraqueza espástica ou leve coreoatetose ou hidrocéfalo obstrutivo. Peculiaridades motoras relacionadas ao retardo mental incluem choro e resmungos, movimentos de balanço estereotipados e maneirismos digitais. (ADAMS, R.D.; ROPPER, A.H.; VICTOR, M., 2000)

### 2.5.3. MANIFESTAÇÕES OFTALMOLÓGICAS

Os facomas retinianos podem variar em freqüência, de negligenciáveis a 87% dos casos (provavelmente pelo nível de experiência do examinador), e podem ser representados pela clássica lesão em “amora” adjacente ao disco ou por placas despigmentadas periféricas. Na maioria dos casos estas lesões são silenciosas, mas podem levar à perda da acuidade visual ou total da visão por descolamento de retina, hemorragia vítrea ou aumento do hamartoma. (BRADLEY et al, 2004)

### 2.5.4. OUTRAS MANIFESTAÇÕES

As lesões renais assumem a forma de cistos ou hamartomas de células mistas (angiomiolipomas), e podem ser assintomáticas ou originar hematúria e obstrução urinária, ou até mesmo levar à insuficiência renal, requerendo diálise ou transplante renal. Portanto, todo paciente suspeito de portar ET deve ser submetido à exploração ultrasonográfica das vias urinárias para prevenir complicações renais. (HAY, W. W. et al, 2002)

Cerca de 50% dos rabdomiomas cardíacos benignos se relacionam a ET e, dependendo da localização, podem levar a distúrbios de condução. (ADAMS, R.D.; ROPPER, A.H.; VICTOR, M., 2000)

Adams et al segue afirmando que podem ser observados cistos pleurais, pulmonares e ósseos (especialmente em falanges), angiomiolipomas em pulmões, fígado, tireóide, testículos e trato gastrointestinal.

Larsen, 2003 relaciona a ET a distúrbios endócrinos, como puberdade precoce, gigantismo acromegálico e tumores pancreáticos endócrinos.

De acordo com Sadock, 2000 a prevalência de autismo entre portadores de ET é alta e 0,4 a 2,8% dos autistas apresentam a doença.

## 2.6. DIAGNÓSTICO

Segundo Goldman, 2000, as lesões cutâneas, subnormalidade mental e epilepsia constituem a tríade clássica para diagnóstico de ET. Entretanto, critérios revisados foram estabelecidos pela conferência para consenso sobre esclerose tuberosa em 1998, e estão listados no quadro 1.

**Quadro 1: Critérios revisados para diagnóstico de Esclerose Tuberosa**

**Critérios maiores**
1 Angiofibromas faciais ou placa frontal
2 Fibroma não-traumático ungueal ou peri-ungueal
3 Máculas hipomelânicas (mais que três)
4 Placa de Shagreen (nevo de tecido conjuntivo)
5 Múltiplos hamartomas retinais nodulares
6 Túberes corticais (a)
7 Nódulo subependimal
8 Astrocitoma subependimal de células gigantes
9 Rabdomioma cardíaco único ou múltiplo
10 Linfangiomiomatose (b)
11 Angiomiolipoma renal (b)

**Critérios menores**
1 Manchas múltiplas distribuídas aleatoriamente no esmalte dentário
2 Pólipos retais hamartomatosos (c)
3 Cistos ósseos (d)
4 Linhas de migração de substância branca cerebral (a,d,e)
5 Fibromas gengivais
6 Hamartoma não-renal (c)
7 Placa acrômica retiniana
8 Lesões cutâneas em “confete”
9 Cistos renais múltiplos (c)

**ET definitiva:** 2 critérios maiores ou um critério maior com 2 critérios menores
**ET provável:** 1 critério maior e 1 menor
**ET possível:** 1 critério maior ou 2 ou mais critérios menores

(a) Quando a displasia cerebral cortical e a migração de trato de substância branca ocorrem simultaneamente, devem ser contados como um ao invés de dois critérios para ET.
(b) Quando a linfangiomiomatose e os angiomiolipomas renais estão presentes, outras características de ET devem estar presentes antes de se fazer diagnóstico de certeza.
(c) É sugerida confirmação histológica.
(d) Confirmação radiológica é suficiente.
(e) Recomenda-se três ou mais linhas de migração para constituir um critério maior.

Fonte: Roach ES, Gomez MR, Northrup, H. Tuberous sclerosis complex consensus conference: revised clinical diagnostic criteria. *J Child Neurol* 1998; 13:624.628

Os estudos de imagem também podem auxiliar o diagnóstico, podendo demonstrar evidências de rarefações ósseas em crânio, coluna e pelve além de lesões císticas de mãos e pés em radiografias simples. A tomografia computadorizada pode revelar calcificações nodulares subependimais e giros alargados ou túberes e tumores cerebrais. Estudos contrastados facilitam o achado de tumores próximos ao forâmen de Monro. Além disso, pode-se encontrar alterações no eletroencefalograma sugestivas de descargas epileptiformes e anormalidades eletrocardiográficas, caso haja um rabdomioma cardíaco que curse com defeito de condução. (HAY, W. W. et al, 2002)

## 2.7. TRATAMENTO

O tratamento da ET não é específico e se direciona às complicações da doença, em especial ao controle das crises epilépticas, pela sua possível relação com o comprometimento psico-cognitivo permanente. As lesões cutâneas podem necessitar de extração cirúrgica ou a laser, do ponto de vista estético. O acompanhamento clínico do paciente é importante para prevenir e tratar complicações como tumores renais ou cerebrais (que podem obstruir o forâmen de Monro) e rabdomiomas cardíacos. O aconselhamento genético se justifica pelo risco aumentado em cerca de 50% de afecção de um indivíduo da prole de um portador vir a apresentar a condição. (HAY, W. W. et al, 2002)

Em alguns casos, a epilepsia de difícil controle pode ser manejada através de procedimentos cirúrgicos, como a retirada de túberes epileptogênicos e áreas associadas com alterações eletroencefalográficas. (ZHAO et al, 2008)

A rapamicina é uma droga que normaliza a via mTOR (*mammalian target of rapamycin*) desregulada, que controla o crescimento celular e é inibida pelo complexo da ET. (CURATOLO et al, 2008) Mais recentemente, estudos têm demonstrado a eficácia da rapamicina no controle das convulsões e na melhora da performance do aprendizado nos pacientes, segundo Crino, 2008, assim como regressão de astrocitomas, angiofibromas, angiomiolipomas e melhora da função renal, segundo Krueger e Franz, 2008.

## 2.8. CURSO E PROGNÓSTICO

O envolvimento leve ou puramente cutâneo muitas vezes segue um curso estático, enquanto que pacientes com acometimento de múltiplos órgãos padecem de doença com curso progressivo com crescentes crises convulsivas e demência. A criança com espasmos mioclônicos infantis apresenta maior risco de déficit mental posterior. Tumores cerebrais, *status epilepticus,* insuficiência renal, falência cardíaca ou comprometimento pulmonar progressivo são complicações mais graves que podem levar ao óbito. (ROWLAND, 2000)

## 3. CASUÍSTICA E MÉTODOS.

**3.1** TIPO DE ESTUDO: Estudo transversal.

**3.2** LOCAL DO ESTUDO: Ambulatório de neurologia do Hospital Ofir Loyola (HOL), em Belém, Pará.

**3.3** AMOSTRA DE ESTUDO: Serão relatados dois casos de pacientes com esclerose tuberosa que fazem acompanhamento clínico-neurológico no ambulatório de neurologia do HOL.

**3.4** PROCEDIMENTOS

**3.4.1** COLETA DOS DADOS: Serão coletadas informações a respeito do curso da doença em cada um dos pacientes, utilizando-se para isto, dados anotados nos prontuários, relatos da família e, se possível, do paciente e características observadas ao exame clínico realizado no ambulatório.

**3.4.2** CRITÉRIOS DE INCLUSÃO: Paciente de qualquer idade e sexo portador de esclerose tuberosa, em acompanhamento médico no ambulatório de neurologia do HOL.

**3.4.3** CRITÉRIOS DE EXCLUSÃO: Não preencher os critérios de inclusão.

**3.4.4** CODIFICAÇÃO E DIGITAÇÃO DOS DADOS: os dados obtidos serão digitados e codificados no programa Microsoft® Word 2000 versão 9.0.2812 e os gráficos, feitos no Microsoft® Excel 2000 versão 9.0.2812.

# 4. RELATOS DOS CASOS

## 4.1. CASO 1:

### I. IDENTIFICAÇÃO

R.N.F.L., 28 anos, sexo masculino, nascido em 23/10/1979, em Belém do Pará, estudante em um colégio para indivíduos com necessidades especiais, solteiro, residente em Marituba.

### II. QUEIXA PRINCIPAL:

Crises epilépticas.

### III. HISTÓRIA DA DOENÇA ATUAL:

Paciente encaminhado ao HOL pela FSCMP com diagnóstico de esclerose tuberosa há oito anos, tendo realizado nefrectomia esquerda aos 05 meses por rins policísticos, apresentando crises convulsivas generalizadas diariamente, além de episódios freqüentes de crises de ausência e convulsões focais secundariamente generalizadas, hipertensão arterial, disúria, dor lombar e ataxia. Desde então, passou a ser acompanhado nos ambulatórios de neurologia e nefrologia, fazendo uso de anticonvulsivantes, antihipertensivos e suplementação de ferro e vitaminas.

Ao exame, apresenta angiofibromas faciais em região média da face, duas máculas hipocrômicas, uma em região frontal e outra em região posterior da coxa direita e retardo mental. Tomografia e ressonância magnética de crânio mostraram

múltiplas calcificações subependimárias periventriculares bem como área de atrofia cortical na região frontal à direita (fig. 1).

TC de abdome mostrou rim direito de dimensões aumentadas, contornos lobulados com múltiplas formações arredondadas de textura mista, algumas com calcificações periféricas compatíveis com cistos, algumas de provável conteúdo espesso, compatível com nefropatia crônica (fig. 2).

Figura 1: Calcificações subependimais (seta amarela) periventriculares e atrofia cortical (seta branca) à direita.

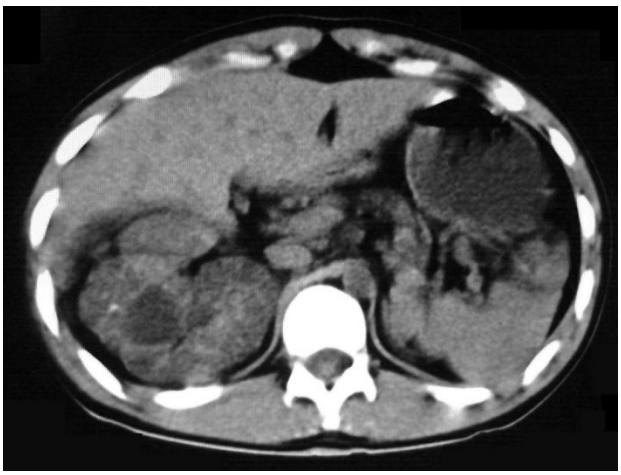

Figura 2: TC de abdome evidenciando ausência de rim esquerdo e rim direito policístico de volume aumentado.

Não se evidenciou alterações em radiografias de tórax e extremidades (pés).

Durante o acompanhamento no ambulatório de neurologia, as doses de anticonvulsivantes foram sendo aumentadas paulatinamente para proporcionar melhor controle das crises diárias, o que foi confirmado pela mãe do paciente, que afirmou que o filho ficava, às vezes, até uma semana sem crises.

Em junho de 2008 o paciente começou a evoluir com febre alta, diária, dor lombar e oligúria, necessitando de internação hospitalar, durante a qual, segundo a mãe do paciente, ele foi submetido a cateterização vesical com saída de conteúdo purulento com raios de sangue, antibioticoterapia e procedimento cirúrgico (nefrectomia). Ainda de acordo com o relato da mãe do paciente, a febre não cessou e o paciente evoluiu para o óbito por sepsis em 23/06/08.

## IV. ANTECEDENTES MÓRBIDOS PESSOAIS

Paciente nasceu de parto cesáreo, primeiro filho de mãe G3P2A1, nascido em Belém, a termo. Desde os primeiros meses apresentou retardo psicomotor (dificuldade de sucção, introversão extrema, atraso na deambulação e fala), até ingressar em um colégio para portadores de necessidades especiais, onde aprendeu a deambular, falar, porém é analfabeto.

Aos 05 meses de vida foi submetido a nefrectomia esquerda por rim policístico, segundo a mãe.

Com um ano de idade, apresentou sarampo e foi submetido a postectomia.

Desde a infância é portador de hipertensão arterial e crises convulsivas.

Em 2002 foi submetido a fistulectomia anal no HOL sem intercorrências.

Apresenta insuficiência renal em estágio IV e realiza hemodiálise há cerca de 2 anos.

Em uso dos seguintes medicamentos: Depakene 500mg + 250mg + 500mg; Rivotril 20 gts + 30 gts; Captopril 25mg de 12 em 12 horas; Sulfato Ferroso; Ácido fólico; Complexo B.

## V. ANTECEDENTES MÓRBIDOS FAMILIARES

A mãe do paciente relata que uma prima do mesmo, apresenta convulsões e outra prima tem câncer cerebral. Tio por parte de mãe tem cisto renal e hipertensão arterial sistêmica. Mãe não sabe informar outros dados.

## VI. EXAME FÍSICO

### VI.I. GERAL

Ao exame, paciente em bom estado geral, consciente, orientado, hidratado, eupnéico, afebril, acianótico, anictérico, sem edemas, cianose ou deformidades em membros.

Apresenta angiofibromas faciais em região média da face (fig. 3), duas máculas hipocrômicas, uma em região frontal e outra em região posterior da coxa direita, medindo cada uma, cerca de 1,5cm de diâmetro (fig 4) e uma placa fibrosa em região temporal esquerda, de cerca de 2cm de diâmetro (fig. 3).

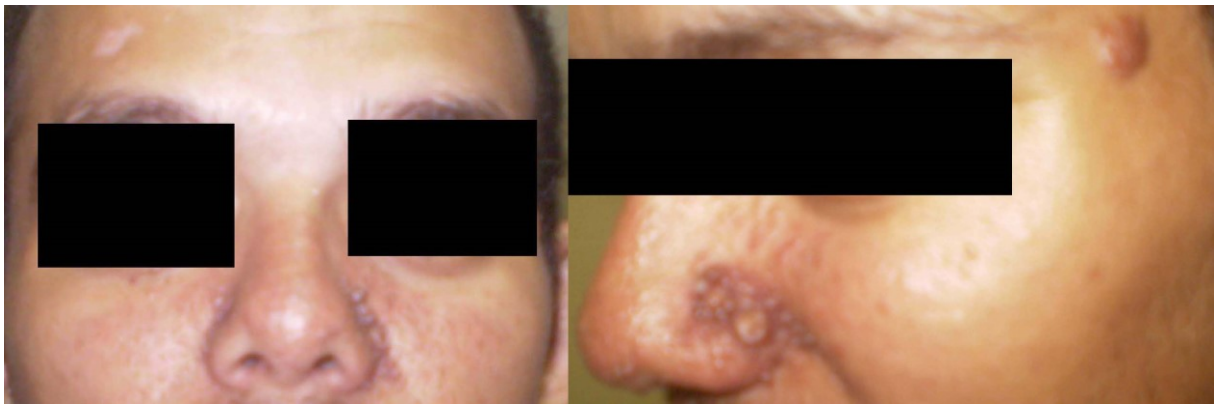

Figura 3: Angiofibromas faciais em região nasal e ao longo do sulco nasogeniano. Mácula hipocrômica em fronte. Placa fibrosa em região temporal esquerda.

Figura 4: Mácula hipocrômica em região posterior da coxa esquerda.

Pressão arterial: 130 x 110 mmHg

Ausculta cardíaca: Bulhas normofonéticas, ritmo cardíaco regular, em dois tempos, sem sopros. Freqüência cardíaca = 76 bpm.

Ausculta pulmonar: Murmúrio vesicular presente bilateralmente, sem ruídos adventícios. Freqüência respiratória = 12ipm

Exame do abdome: Abdome plano, flácido, com cicatriz cirúrgica em flanco esquerdo, sem visceromegalias, com ruídos hidroaéreos presentes e normais.

## VI.II NEUROLÓGICO

**Psiquismo:** Apresenta retardo mental grave.

**Marcha:** Sem alterações.

**Fala:** Apresenta dislalia.

**Tônus:** Sem alterações.

**Força:** Sem alterações.

**Coordenação:** Sem alterações.

**Reflexos superficiais e profundos:** Sem alterações.

**Sensibilidade:** Sem alterações.

**Nervos cranianos:** Sem alterações.

## VII. EXAMES COMPLEMENTARES

- CT Crânio (16/08/00): Múltiplas calcificações subependimárias periventriculares bem como área de atrofia cortical na região frontal à direita. O aspecto radiológico é sugestivo de esclerose tuberosa.
- CT Crânio (21/08/00): Múltiplas calcificações periventriculares sugestivas de esclerose tuberosa.
- RMN Crânio (30/10/02): Hipotrofia do lobo frontal direito e imagens de aspecto nodular na região subependimária dos ventrículos laterais, proeminentes em direção a luz ventricular, com impregnação pelo meio de contraste.
- USG de vias urinárias (19/06/01): Ausência de sinais de dilatação do sistema pielocalicial. Ausência de litíase. Rim D tópico, medindo 13.4 x 87 x 103 mm, apresentando aspecto hiperecóico com áreas anecóicas com contornos irregulares e

limites mal definidos. Rim esquerdo não visualizado. Conclusão: Achados compatíveis com insuficiência renal crônica direita.

- USG de abdome (14/12/07): nefropatia crônica e nefrolitíase à direita e rim esquerdo não visibilizado.
- CT abdome (14/01/08): rim D de dimensões aumentadas, contornos lobulados com múltiplas formações arredondadas de textura mista, algumas com calcificações periféricas compatíveis com cistos, algumas de provável conteúdo espesso.

## 4.2. CASO 2:

### I. IDENTIFICAÇÃO

E. V. R., 37 anos, nascido em 28/07/1971, sexo masculino, solteiro, natural de Belém-PA, residente em Belém, estudante em uma escola para portadores de necessidades especiais, cursando a alfabetização.

### II. QUEIXA PRINCIPAL:

Crises convulsivas.

### III. HISTÓRIA DA DOENÇA ATUAL:

O pai relata que o paciente apresenta, desde os três meses de idade, crises convulsivas, que iniciam como tremores nos membros superiores, posteriormente estendendo-se para o resto do corpo, durando alguns minutos, e das quais o paciente se recupera flácido e desorientado. Refere também episódios nos quais o filho parece se “desligar” do mundo, permanecendo por alguns minutos com o olhar vago, sem se comunicar, com posterior recuperação espontânea. Desde os 03 meses, esteve em uso de medicação, com diminuição importante da freqüência das crises, tendo permanecido sem crises até os 09 anos, voltando a apresentar um episódio convulsivo aos 34 anos de idade, quando, pela primeira vez, sugeriu-se a hipótese diagnóstica de esclerose tuberosa. Além do quadro epiléptico, o pai refere um episódio de alteração comportamental, com demonstração de agressividade, há 05 anos. Atualmente está em uso de oxcarbazepina, 300mg de 12 em 12 horas, olanzapina, 2,5mg ao dia e losartan, 25mg, 2 vezes ao dia.

No momento, paciente não refere queixas. Afirma que as funções de eliminação estão normais.

## IV. ANTECEDENTES MÓRBIDOS PESSOAIS

Paciente nascido de parto cesariano, chorou ao nascer, não precisou de intervenção médica e saiu do hospital em bom estado, mamando bem. Apresentou sarampo na infância. O pai refere que o paciente pode ter tido relações sexuais, apresentando interesse pelo sexo oposto. Apresenta hipertensão arterial. Nega outras morbidades, internações, cirurgias, transfusões ou doenças infecciosas.

## V. ANTECEDENTES MÓRBIDOS FAMILIARES

O pai é hipertenso. A mãe era diabética e faleceu de câncer de vesícula biliar, segundo o viúvo. Não há relatos de outros antecedentes.

## VI. EXAME FÍSICO

### VI.I GERAL

Paciente em bom estado geral, consciente, orientado têmporo-espacialmente, hidratado, acianótico, afebril, anictérico, sem edemas ou deformidades de extremidades.

Apresenta discretos fibromas faciais, especialmente em região nasal (fig 5) e uma mácula hipocrômica em região lateral do cotovelo direito, medindo cerca de 2cm de diâmetro (fig 6).

Figura 5: Adenoma sebáceo discreto em região nasal.

Pressão arterial: 130 x 80mmHg

Ausculta cardíaca: Bulhas normofonéticas, ritmo regular em dois tempos, sem sopros. Freqüência cardíaca = 60bpm.

Ausculta pulmonar: Murmúrio vesicular presente bilateralmente, sem ruídos adventícios. Freqüência respiratória = 14ipm

Abdome globoso, flácido, indolor à palpação, sem visceromegalias, com ruídos hidroaéreos normais.

Figura 6: Mácula hipocrômica em cotovelo direito.

### VI.II NEUROLÓGICO

**Psiquismo:** Apresenta retardo mental moderado.

**Marcha:** Sem alterações.

**Fala:** Sem alterações.

**Tônus:** Sem alterações.

**Força:** Sem alterações.

**Coordenação:** Sem alterações.

**Reflexos superficiais e profundos:** Sem alterações.

**Sensibilidade:** Sem alterações.

**Nervos cranianos:** Sem alterações.

## VII. EXAMES COMPLEMENTARES

- **Eletrencefalograma e mapeamento cerebral (14/09/2006):** Atividade elétrica cerebral normal em vigília.
- **Ultrasonografia de abdome total (31/10/2006):** Sem alterações ecográficas. Rim direito medindo 11.3 x 5.5 x 6.5 cm e rim esquerdo medindo 11.0 x 5.2 x 6.0 cm, sem sinais de dilatação do sistema pielocalicial.
- **Ressonância magnética de crânio (17/11/2006):** Presença de túberes corticais, com áreas de displasia transmântica da substância branca e nódulos subependimários, consistente com diagnóstico de Esclerose Tuberosa.
- **Eletrocardiograma (03/03/2009):** Ritmo sinusal, dentro dos parâmetros da normalidade.

## 5. DISCUSSÃO

A esclerose tuberosa é uma facomatose de origem genética, cuja prevalência é estimada em 1:9000, segundo a Aliança sobre Esclerose Tuberosa, 2007.

Em nosso estado poucos relatos da doença são conhecidos, não tendo sido encontrado nenhum estudo publicado. Trata-se de uma síndrome neuro-cutânea caracterizada pela formação de neoplasias hamartomatosas em diversos órgãos, especialmente na pele, sistema nervoso central, rins, pulmões e coração, com quadro clínico muito diversificado e influenciado por diversos fatores, como idade e sexo do paciente, entre outros. (RAKOWSKI et al, 2006)

Neste estudo são relatados dois casos clínicos de pacientes com diagnóstico de esclerose tuberosa pela presença de túberes corticais e fibroadenomas faciais, ou seja, dois critérios maiores, segundo os critérios diagnósticos revisados propostos por Roach et al em 1998. Além disso, um paciente também apresentou Máculas hipomelânicas, nódulos subependimais e placas frontais (critérios maiores) e cistos renais múltiplos (critério menor).

Durante o estudo, os pacientes encontravam-se na idade adulta, no entanto, o início dos sintomas se deu ainda durante a primeira infância, quando foi observada a presença de crises convulsivas em ambos e cistos renais em um deles. Este dado está de acordo com o estudo de Curatolo, 2008, que afirma que os sintomas costumam surgir na infância, geralmente após os 3 anos de idade.

Segundo Adams et al, 2000, a tríade clássica da esclerose tuberosa é composta por epilepsia, retardo mental e adenoma sebáceo. A tríade completa foi apresentada em ambos os casos aqui relatados, mesmo que em graus diferentes de evolução e gravidade. No entanto, segundo Schwartz, 2007, a tríade clássica ocorre em apenas 29% dos casos e em até 6% deles, nenhum sinal da tríade está presente.

Os dois casos aqui descritos mostram diferenças significativas nas manifestações clínicas, especialmente com relação à sua gravidade. Enquanto um deles apresentou um quadro clínico com epilepsia de difícil controle (considerada "refratária"), com retardo mental importante e igualmente incapacitante e comprometimento renal grave (necessitando de hemodiálise), que acabou por levá-lo ao óbito, o outro apresentou características clinicais mais leves, com a epilepsia sendo bem mais facilmente controlada, não apresentando complicação importante da função renal, sendo o deficit cognitivo o aspecto mais importante neste caso, por levar o paciente à dependência de terceiros para as atividades da vida civil.

De acordo com diversos autores (CAMPOSANO et al, 2008; RAKOWSKI, 2006 p. ex.), pode-se prever a gravidade da doença de acordo com o tipo de mutação identificada. Foram descritas mutações em dois genes, responsáveis pelo desenvolvimento da doença: TSC1, no cromossomo 9 e TSC2, no cromossomo 16, sendo que a mutação neste último seria responsável por uma doença com manifestações clínicas mais importantes e graves, segundo estes autores. Além disso, em alguns casos da doença não foram descritas mutações identificáveis, podendo haver mosaicismo ou mutações incomuns em regiões não-codificadoras. No entanto, não podemos atribuir as diferenças clínicas entre os casos aqui

descritos a esta teoria, já que não foram realizados testes genéticos para identificar as mutações presentes (se presentes) em cada um.

Segundo a Aliança sobre Esclerose Tuberosa (TUBEROUS SCLEROSIS ALLIANCE, 2007), a epilepsia é o problema mais importante na doença, ocorrendo em cerca de 60% a 90% dos casos. Durante a tenra infância, as crises convulsivas geralmente ocorrem na forma de espasmos infantis e, posteriormente, o padrão pode se tornar variado, podendo incluir formas generalizadas, parcial complexa e outras crises focais. Segundo Husain et al, 2000, a síndrome de West, que é caracterizada pelos espasmos infantis (geralmente iniciados por volta dos primeiros meses de vida), hipsarritmia (alteração eletrencefalográfica) e interrupção do desenvolvimento neuropsicomotor, nas crianças acometidas está relacionada a um mau prognóstico em relação ao desenvolvimento cognitivo e a evolução das convulsões. Durante este estudo, observou-se concordância com esta referência em relação aos padrões das crises convulsivas apresentadas pelos pacientes, que, na maior parte das vezes, era do tipo tônico-clônica generalizada; todavia, outros padrões foram observados, como ausência atípica, convulsões parciais focais ou associações destes. Chama-se atenção, ainda para o fato de que apenas um caso apresentou convulsões de difícil controle, consideradas “refratárias” ao tratamento.

Recentemente, o tratamento cirúrgico da epilepsia intratável clinicamente tem obtido importância no meio médico e diversos estudos têm sido carreados a fim de explorar as estratégias cirúrgicas, desde a seleção de candidatos potenciais à cirurgia aos seus resultados finais. Major et al, 2009, sugeriu que os focos epileptogênicos nestes pacientes pode derivar não apenas dos túberes corticais,

mas também da perturbação ou desenvolvimento anormal do córtex circundante. Zhao et al, 2008 conclui que os resultados pós-cirurgicos no controle das crises convulsivas têm se mostrado positivos, todavia, são melhores em pacientes com as seguintes características: (1) padrão convulsivo único ou túber único; (2) túberes múltiplos e um túber cortical maior calcificado, mostrando ao eletrencefalograma (EEG) espículas focais predominantes correspondendo à lesão; e (3) dados clínicos e de imagem concordantes. Além disso, Teutonico et al, 2008, concluiu que as formas frustas da doença tendem a ter resultados pós-cirúrgicos melhores. Entretanto, estes estudos não concluem se é necessário apenas um estágio cirúrgico para efetivo controle da epilepsia e ainda ressalta que na maioria dos casos, os pacientes apresentam inúmeros focos epileptogênicos, tornando mais difícil a abordagem cirúrgica em uma etapa.

As alterações dermatológicas da ET podem ser variadas, podendo incluir, além do adenoma sebáceo, as placas de Shagreen, fibromas periungueais, máculas hipomelanóticas, manchas em confeti, placas na testa, entre outras. (JÓZWIAK; GALUS, 2008) Segundo Wee e Fangman, 2007, as manifestações no tegumento estão presentes na esclerose tuberosa em cerca de 70% a 80%, sendo os angiofibromas faciais as mais comuns (em torno de 80%), as placas de Shagreen em torno de 50%, as máculas café-com-leite em até 30% e as manchas hipomelanóticas, geralmente presentes ao nascimento. Os pacientes examinados neste trabalho apresentaram o típico adenoma sebáceo, mais exuberante em um dos casos. Em um dos casos também foram observadas manchas hipomelanóticas e placas fibromatosas na face.

Casper et al, 2008 afirma que os angiomiolipomas são as manifestações renais mais comuns, seguidos por cistos renais. A Aliança sobre Esclerose Tuberosa, 2007 afirma que a incidência dos angiomiolipomas renais ocorrem com freqüência entre 70% a 80% dos pacientes adultos e crianças maiores. Hamida et al, 2006 encontrou 3 casos de hipertensão arterial no curso da esclerose tuberosa, dentre 9 casos estudados. Em relação às manifestações renais, um caso apresentou hipertensão arterial renovascular e complicações graves, rins policísticos precocemente, com necessidade de nefrectomia, hemodiálise e evolução ao óbito. Rakowski, 2008, concluiu que as manifestações renais têm alta incidencia em pacientes com ET, no entanto, a incidencia de complicações graves é baixa, e que há forte relação entre o acometimento renal e o genótipo e o sexo do paciente, sendo que em mulheres há uma associação significativa entre acometimento renal e pulmonar. Este estudo foi realizado com dois pacientes do sexo masculino, portanto, não há dados sobre a diferença do acometimento renal entre os sexos.

Shepherd et al, 1991, avaliou as causas de mortalidade em 355 pacientes portadores de esclerose tuberosa, dentre os quais, 49 faleceram, sendo apenas 9 óbitos não relacionados à doença. Neste estudo, a causa mais comum de morte foi a doença renal, seguida por tumores cerebrais e linfangiomiomatose pulmonar. Concluiram que a longevidade dos pacientes com esclerose tuberosa é menor em relação à população geral. Estes dados concordam com o presente estudo, onde um caso foi ao óbito devido a doença renal grave, decorrente de múltiplos cistos renais, estase urinária e sepse.

De acordo com Umeoka et al, 2008, o rabdomioma cardíaco, o angiomiolipoma renal, túberes cerebrais corticais e subependimais e anormalidades na substância

branca são achados radiológicos comuns. Nos casos aqui descritos, pôde-se observar a presença de túberes corticais e subependimais (por vezes calcificados), alterações na substância branca, bem como policistose renal em um caso, não havendo presença de rabdomioma cardíaco. Não foram encontradas outras alterações radiográficas.

## 6. CONCLUSÃO

Neste estudo são relatados dois casos típicos de esclerose tuberosa, diagnosticada pela presença de pelo menos dois dos critérios maiores revisados por Roach et al em 1998: o adenoma sebáceo e os túberes corticais. Ambos apresentaram a tríade clássica de adenoma sebáceo, epilepsia (sendo esta de difícil controle em um dos casos) e deficit cognitivo. Em um dos casos, o acometimento renal levou à necessidade de nefrectomia unilateral ainda na tenra infância e, posteriormente, ao óbito. Em ambos os casos, a evolução da doença foi desfavorável, levando ao retardo mental incapacitante e à dependência de terceiros para as atividades sociais. Conclui-se que o retardo mental decorrente da esclerose tuberosa constitui um grande problema não só para o paciente, como para seus cuidadores e para a sociedade. A epilepsia é muito comum e pode ser grave, de difícil tratamento clínico, podendo ser responsável por um deficit cognitivo mais importante. A doença pode apresentar cursos com gravidades diferentes entre os pacientes e, em nosso estado, faltam recursos para estudos de biologia molecular que possam elucidar as causas destas divergências clínicas. Por fim, ressalta-se que a esclerose tuberosa cursa com acometimento de múltiplos órgãos, podendo levar à incapacidade laborativa; portanto, estes pacientes devem ser abordados sempre por uma equipe multidisciplinar a fim de tentar reduzir os impactos da doença no paciente e na sociedade.

## 7. REFERÊNCIAS BIBLIOGRÁFICAS


1. BRADLEY et al. **Neurology in Clinical Practice**, 4. ed. Butterworth-Heinemann, 2004. 2624 p.

2. CAMPOSANO et al. **Distinct clinical characteristics of Tuberous Sclerosis Complex patients with no mutation identified**. Ann Hum Genet. 2008 Dec 23.

3. CASPER et al. **Tuberous sclerosis complex: renal imaging findings.** Radiology. 2002 Nov;225(2):451-6.

4. GOETZ, C. G. **Textbook of Clinical Neurology,** 1. ed. Saunders, 1999. 1392 p.

5. GOLDMAN, L.; AUSIELLO, D. A. **Cecil Textbook of Medicine**, 21. ed. Saunders, 2000. 2784 p.

6. HAMIDA et al. Renal **manifestations in tuberous sclerosis**. Rev Med Interne;27(11):836-42, 2006 Nov.

7. HAY, W. et al. **Current Diagnosis and Treatment in Pediatrics, 16. ed.** McGraw-Hill Medical, 2002. 1306 p.

8. HUNG, C.C. **Molecular and clinical analyses of 84 patients with tuberous sclerosis complex**. BMC Medical Genetics 2006, **7**:72.

9. HUSAIN et al. **West syndrome in tuberous sclerosis complex.** Pediatr Neurol. 2000 Sep;23(3):233-5.

10. JÓZWIAK, J.; GALUS, R. **Molecular implications of skin lesions in tuberous sclerosis**. Am J Dermatopathol. 2008 Jun;30(3):256-61

11. KUMAR, V.; ABBAS, A.; FAUSTO, N. **Robbins & Cotran Pathologic Basis of Disease**, 7. ed. Saunders, 2004. 1552 p.

12. LARSEN et al. Larsen: **Williams Textbook of Endocrinology**, 10. ed. Saunders, 2003. 1820 p.

13. MAJOR P et al. **Are cortical tubers epileptogenic? Evidence from electrocorticography.** Epilepsia; 50(1): 147-54, 2009 Jan.

14. RAKOWSKI et al. **Renal manifestations of tuberous sclerosis complex: Incidence, prognosis, and predictive factors.** Kidney Int. 2006 Nov;70(10):1777-82.

15. ROACH, E. S., GOMEZ, M. R., NORTHRUP, H. **Tuberous sclerosis complex consensus conference: revised clinical diagnostic criteria**. *J Child Neurol* 1998; 13:624.628

16. ROPPER, A. H.; BROWN, R. H. **Adams and Victor's Principles of Neurology**, 7. ed. McGraw-Hill Professional, 2000. 1384 p.

17. ROWLAND, L. P.; ROWLAND, R. **Merritt's Neurology**, 6. ed**.** Lippincott Williams & Wilkins, 2000. 1002 p.

18. SADOCK, B. J.; SADOCK, V. A. **Kaplan & Sadock's Comprehensive Textbook of Psychiatry**, 7. ed. Lippincott Williams & Wilkins, 2000. 3344p .

19. SCHWARTZ et al. **Tuberous sclerosis complex: advances in diagnosis, genetics, and management.** J Am Acad Dermatol. 2007 Aug;57(2):189-202.

20. SHEPHERD et al. **Causes of death in patients with tuberous sclerosis**. Mayo_Clin_Proc. 1991 Aug;66(8):792-6.

21. TEUTONICO et al. **Epilepsy surgery in tuberous sclerosis complex: early predictive elements and outcome.**Childs Nerv Syst;24(12):1437-45, 2008 Dec.

22. TUBEROUS SCLEROSIS ALLIANCE. **An Introduction to TSC.** Disponível em: <www.tsalliance.org>. Atualizado em jun 2007. Acessado em dez 2007.

23. UMEOKA et al. **Pictorial review of tuberous sclerosis in various organs**. Radiographics. 2008 Nov-Dec;28(7):e32.

24. WEE, S. A.; FANGMAN, B. **Tuberous sclerosis**. Dermatology Online Journal 13 (1): 22. Disponível em: < http://dermatology.cdlib.org/131/cases/NYUcases/051606_6.html>. Atualizado em 2007. Acessado em: 06/02/09.

25. ZHAO, G. et al. **Epilepsy surgery for tuberous sclerosis complex: a case report and literature review**. Chinese Medical Journal 2008; 121(10):959-960.

## ANEXO A: TERMO DE CONSENTIMENTO LIVRE E ESCLARECIDO.

As informações obtidas serão analisadas em conjunto com as de outras pacientes, não sendo divulgada qualquer informação que possa levar a sua identificação.

"TERMO DE CONSENTIMENTO LIVRE E ESCLARECIDO".

Título: Esclerose Tuberosa: A Propósito de Dois Casos

A proposta em estudo consiste no acompanhamento de quatro pacientes, em acompanhamento clínico no ambulatório de neurologia do Hospital Ofir loyola.

Será realizada a coleta de dados dos prontuários dos pacientes, com orientação do médico neurologista responsável, a respeito dos sinais e sintomas iniciais e evolução atual da doença.

Em qualquer momento do estudo a paciente, seus responsáveis e familiares terão acesso aos profissionais responsáveis pela pesquisa, para esclarecimento de dúvidas.

O principal investigador é o prof. Dr. Jaime Roberto Seráfico de Assis Carvalho que pode ser encontrado na Tv. Barão do Triunfo, 3380, apto 1502 ou no Hospital Ofir Loyola pelo período da manhã no ambulatório de neurologia, ou pelo celular (91) 88910405.

Caso não seja localizado o Dr. Jaime Roberto Seráfico de Assis Carvalho, poderá ainda ser contatada a aluna Juliana Maroja Seráfico de Assis Carvalho, orientanda desta pesquisa, pelos telefones (91) 32269228, (91) 88911306..

GARANTIAS

É garantida às pacientes, a liberdade de deixar de participar do estudo, sem qualquer prejuízo à continuidade de seu tratamento na Instituição.

A paciente tem direito a se manter informada a respeito dos resultados parciais da pesquisa.

Em caso de dano pessoal, diretamente provocado pelos procedimentos ou tratamentos propostos pelo pesquisador, as participantes terão direito a tratamento médico na instituição, bem como as indenizações legalmente estabelecidas.

Não há despesas pessoais para o participante em qualquer fase do estudo, incluindo exames e consultas.

Este trabalho será realizado com recursos próprios do autor, não tendo financiamento ou co-participação de nenhuma instituição de pesquisa.

Também não haverá nenhum pagamento por sua participação.

O pesquisador utilizará os dados e o material coletado somente para esta pesquisa.

DECLARAÇÃO

Declaro que compreendi as informações do que li ou que me foram explicadas sobre o trabalho em questão.

Discuti com o Dr. Jaime Roberto Seráfico de Assis Carvalho sobre minha decisão em participar nesse estudo, ficando claros para mim, quais são os propósitos da pesquisa, os procedimentos a ser realizados, os possíveis desconfortos e riscos, as garantias de confidencialidade e de esclarecimentos permanentes.

Ficou claro também que minha participação não tem despesas e que tenho garantia de acesso a tratamento hospitalar quando necessário, inclusive se optar por desistir de participar da pesquisa.

Concordo voluntariamente em participar desse estudo podendo retirar meu consentimento a qualquer momento sem necessidade de justificar o motivo da desistência, antes ou durante o mesmo, sem penalidades, prejuízo ou perda de qualquer benefício que possa ter adquirido, ou no meu atendimento neste serviço.

Belém, ____, de _____de 20__.

_____

Assinatura da paciente ou de seu representante legal

Declaro que assisti a explicação do Dr. Jaime Roberto Seráfico de Assis Carvalho a paciente, que compreendeu e retirou suas dúvidas, assim como eu, a tudo o que será realizado na pesquisa.

_____

Assinatura de testemunha

Declaro que obtive de forma apropriada e voluntária o consentimento livre e esclarecido desta paciente ou representante legal para participação no presente estudo.

_____

Dr. Jaime Roberto Seráfico de Assis Carvalho

Pesquisador responsável