UNIVERSIDADE FEDERAL DO PARÁ
CENTRO DE CIÊNCIAS DA SAÚDE
CURSO DE MEDICINA

Neurotoxoplasmose: achados radiológicos em portadores de SIDA internados no Hospital Universitário João de Barros Barreto, de novembro de 2004 a novembro de 2005.

Gerusa Ninos Feitosa
Karolliny da Silva Fidelix

Orientador: Prof.Dr. José Antônio Brito Santos

Belém – PA
2006

GERUSA NINOS FEITOSA
KAROLLINY DA SILVA FIDELIX

Neurotoxoplasmose: achados radiológicos em portadores de SIDA internados no Hospital Universitário João de Barros Barreto, de novembro de 2004 a novembro de 2005.

Trabalho de Conclusão de Curso apresentado para obtenção do grau de Medicina pela Universidade Federal do Pará.
Orientador: José A. B. dos Santos.

Belém-Pará
2006

GERUSA NINOS FEITOSA

KAROLLINY DA SILVA FIDELIX

Neurotoxoplasmose: achados radiológicos em portadores de SIDA internados no Hospital Universitário João de Barros Barreto, de novembro de 2004 a novembro de 2005.

Trabalho de Conclusão de Curso apresentado para obtenção do grau de Medicina pela Universidade Federal do Pará

Orientador: José A. B. dos Santos.

Banca Examinadora

_____

_____

_____

Julgado em: ____/____/____

Conceito: _____

DEDICATÓRIA

A Deus por me dar a oportunidade de realizar um sonho;

Aos meus pais e minhas irmãs que estiveram sempre comigo nos dias mais anônimos, nas horas mais difíceis, contribuindo para construção deste projeto de vida; me dando apoio minha formação profissional e crescimento pessoal;

Aos Mestres, que além de nos transmitirem os seus conhecimentos, nos passaram suas experiências de vida. E a compreensão a todos aqueles que se limitaram a serem apenas professores;

A minha avó materna Maria José que apesar de distante torce pelo meu sucesso;

Ao meu tio Antônio Fidelix que se sempre vibrou com minhas pequenas conquistas;

A todos aqueles que não estão conosco fisicamente, (minha avó paterna Geralda Fidelix +), mas que leva a vida em outros cantos ou que repousa na nossa saudade;

A Sra Wilma, bibliotecária do Centro de Ciências da Saúde, que sempre me atendeu nos momentos mais angustiantes, na produção deste trabalho.

Karolliny da Silva Fidelix

DEDICATÓRIA

À Deus por suas infinitas bênçãos;

Ao Meu Querido Pai e Minha Querida Mãe pelo amor, dedicação e educação concedidos;

Aos Meus Estimados Avós por terem vindo de tão longe, aqui constituído família e serem meu grande exemplo de vida;

Aos Meus Amáveis Irmãos pelo incentivo e a presença constante;

E a Sra. Fátima, funcionária do DAME, pela paciência e disposição na ajuda com os prontuários.

Gerusa Ninos Feitosa

AGRADECIMENTOS

Ao Prof. José Antônio de Brito, pelo incentivo na pesquisa desse trabalho, orientação e

sugestões sempre pertinentes;

A Sra. Wilma, bibliotecária do Centro de Ciências da Saúde, que sempre nos atendeu nos momentos mais angustiantes, na produção deste trabalho.

A Sra. Fátima, funcionária do DAME, pela disponibilidade em nos ajudar na busca pelos prontuários.

Á todos que de forma direta ou indireta colaboraram para realização deste trabalho.

“ NINGUÉM É TÃO GRANDE QUE NÃO POSSA APRENDER...
NEM TÃO PEQUENO QUE NÃO POSSA ENSINAR ... ”
Voltaire

RESUMO

A neurotoxoplasmose é uma das infecções oportunistas mais comuns encontradas em pacientes com Síndrome da Imunodeficiência Adquirida (SIDA), principalmente nos estágios mais tardios da doença, quando a contagem de linfócitos T CD4 é baixa. Este estudo tem como objetivo descrever aspectos epidemiológicos, clínicos e diagnósticos da encefalite toxoplásmica em portadores de SIDA internados no Hospital Universitário João de Barros Barreto, no

município de Belém, no período de novembro de 2004 a novembro de 2005. Para obtenção das informações necessárias foi utilizado protocolo de pesquisa padrão o qual foi preenchido a partir das informações coletadas nos prontuários dos participantes, os quais se encontram na Divisão de Arquivos Médicos e Estatística do Hospital Universitário João de Barros Barreto (DAME). Todas as informações foram inseridas em um banco de dados no programa EPI INFO versão 6.04b para análise estatística. No período analisado, internaram no hospital 72 pacientes com diagnóstico de encefalite toxoplásmica, no entanto, só foram encontrados 64 prontuários constituindo a população de pesquisa deste trabalho. Verificou-se que a maior parte dos pacientes era procedente de Belém (82%), e do sexo masculino (76,6%). A freqüência dos casos na faixa etária de 30 a 39 anos foi semelhante com 28,1% (18/64) em ambos os sexos. A doença foi mais freqüente em pacientes pardos (68,8%) e solteiros (71,9%). O baixo grau de escolaridade esteve presente em 40,6% (26/64) dos participantes. Dentre as manifestações clinicas: distúrbio motor respondeu com 29,6% (47/64), cefaléia 22,6% (36/64), convulsão 16,4% (26/64). A forma de transmissão do HIV observada foi a sexual com 36% (23/64) e o tempo de doença (SIDA) demonstrou-se ser de 1 a 4 anos em 39,1% (25/64) dos casos. Os achados neurorradiológicos apresentaram-se prevalentemente como lesões múltiplas (20,7%), hipodensas (68,8%), provocando efeito de massa em 22,7%, localizadas principalmente nos gânglios da base(24%). As principais alterações neurológicas verificadas foram convulsão (58%), torpor (22%), confusão mental (11%). O tempo de internação preponderante foi de 10 a 19 dias (29,7%). 21,9% (14/64) dos casos evoluíram para o óbito. Os resultados obtidos nesta investigação apontam para a necessidade em reconhecer uma imagem neurorradiológica padrão das manifestações da neurotoxoplasmose para diagnóstico e tratamento precoce.
Palavras-chave: neurotoxoplasmose, encefalite toxoplásmica.

ABSTRACT

Toxoplasmosis encephalitis is a opportunist infection most commonly seen in Adquired Immune Deficiency Syndrome (AIDS) patients, tipically observed in later stages of Human Immune Deficiency Virus (HIV) infection and occurring more frequently in patients with low CD4 cell counts. This work has as objective to describe the epidemiological clinical and diagnostic aspects of toxoplasmosis encephalitis in a AIDS patients interned in the University Hospital João of

Barros Barreto in the city of Belém during the period of november 2004 and november 2005.For the attainment of the necessary information research protocol was used standard, which was filled from information collected in handbooks of the participans, that the Medical Archives Division and Statistics of the University Hospital João of Barros Barreto. All the information had been inserted in program EPI INFO version 6.04b for analysis statistics. In analysed period, had interned in the hospital 72 patients with Toxoplasmosis encephalitis diagnosis, however 64 handbooks had only been found constituting the population of research of this work. It was verified that most of the patient ones was originating from Belém (82%) and of the masculine sex (76.6%). The frequence of cases in the age bands was similar that understand and age of 30 a 39 years with 28.1% (18/64) .The illness was more frequent in the medium brown (68.8%) and single individuals(71.9%). The low degree of school between the patients was demonstraded in the study represented 40.6% (26/64).The more frequent sistemics manifestations had been motor defection (29.6%), headache (22.6%), disorders of consciousness (9%). Predominant observed is sexual infectious way (36%) and disease period (AIDS) had been 1 a 4 years. The neuroradiological findings on TC presents prevailing multiple lesions (20,7%), hipoisontense images (68.8%), tends to be associated with mass effect in (22.7%). Basal ganglia is principal localization (24%). The neurologics symptoms observed was seizures (58%), torpor (22%), mental confusion (11%). Predominant period was 10 a 19days (29.7%). The death was clinical evolution in 21.9% (14/64).Theresults obtained in this investigation aims to need to incase of central nervous system infection, recognizing neuroradiological pattern imaging manifestation of toxoplasmosis to lead earlier diagnosis and treatment.
Key-words: toxoplasmosis encephalitis, toxoplasmosis.

SUMÁRIO

I. INTRODUÇÃO 15

II. OBJETIVOS 17

2.1 OBJETIVO GERAL.....

2.2 OBJETIVOS ESPECÍFICOS..... 17
III REVISÃO DA LITERATURA 18
3.1 CONSIDERAÇÕES GERAIS..... 18
3.2 ETIOLOGIA..... 19
3.3 TRANSMISSÃO..... 20
3.4 PERÍODO DE INCUBAÇÃO..... 20
3.5 EPIDEMIOLOGIA..... 21
3.6 FISIOPATOGENIA..... 21
3.7 QUADRO CLÍNICO..... 22
3.8 DIAGNÓSTICO..... 24
3.9 DIAGNÓSTICO DIFERENCIAL..... 32
3.10 TRATAMENTO..... 34
3.11 PROFILAXIA..... 34
1.12 MATERIAIS E MÉTODOS 36
I. RESULTADOS..... 42
II. DISCUSSÃO..... 59
III. CONCLUSÃO..... 64
REFERÊNCIAS BIBLIOGRÁFICAS..... 66
APÊNDICES..... 71
ANEXOS..... 75

LISTA DE ABREVIARURAS

CDC	*Centers for Disease Control and Prevention*
DAME	Divisão de Arquivos Médicos e Estatística
DNA	Ácido Desoxirribonucléico
ELISA	Ensaio imunoabsorvente ligado à enzima.
ET	Encefalite Toxoplásmica
FC	Fixação de Complemento
HAART	*Highly Active Antiretroviral Therapy*

HIV	Vírus da Imunodeficiência Humana
HUJBB	Hospital Universitário João de Barros Barreto
IFI	Imunofluorescência indireta
IHA	Inibição de Hemaglutinação
IgG	Imunoglobulina G
IgM	Imunoglobulina M
IL-10	Interleucina 10
LCR	Líquido céfalo-raquidiano
OMS	Organização Mundial de Saúde
PCR	Reação em cadeia da Polimerase
RM	Ressonância Magnética
SIDA/AIDS	Síndrome da Imunodeficiência Humana
SNC	Sistema Nervoso Central
TC	Tomografia Computadorizada
T.gondii	*Toxoplasma gondii*
TL	Taxa de natalidade

LISTA DAS FIGURAS

Figura 1 – Encefalite Toxoplásmica. Imagem tomográfica com múltiplas lesões mais evidentes nos núcleos da base D e lobo frontal D ambos com edema perilesional e captação de meio de contraste. Há impregnação da leptomeninge adjacente. (Caso do DAME, HUJBB).

Figura 2 - Encefalite Toxoplásmica. Imagem de TC com múltiplas lesões com edema perilesional, impregnação por meio de contraste em gânglios de base (Caso do DAME, HUJBB).

Figura 3 – Encefalite Toxoplásmica. Imagem de RM T1 com múltiplas lesões e a maior delas em giro occípto-temporal medial junto a tenda do cerebelo. Há edema da substância branca, sem efeito de massa (Caso do DAME, HUJBB).

Figura 4 - Encefalite Toxoplásmica. Imagem de TC c/ múltiplas lesões anelares, captantes,

disseminadas pela substância branca e cinzenta, em núcleos da base D e lobo frontal D com edema perilesional. (ROTH-VAGAS, www. fcm.unicamp.br).

Figura 5 – Encefalite Toxoplásmica. Imagem de TC axial com múltiplas lesões anelares com cerca de 1 cm de diâmetro em córtex e substância branca com edema perilesonal e captação de meio de contraste. (ROTH-VAGAS, www. fcm. unicamp.br).

Figura 6 – Encefalite Toxoplásmica. Imagem de RM T1 sem meio de contraste, com várias lesões e a maior delas na face inferior do hemisfério cerebral D com cerca de 1,5 cm de diâmetro, isosinal em T1, leve hipersinal em T2 (Caso do DAME, HUJBB).

Figura 7 – Encefalite Toxoplásmica. Imagem de RM T1 com meio de contraste, com várias lesões e a maior delas na face inferior do hemisfério cerebral D com cerca de 1,5 cm de diâmetro, isosinal em T1, leve hipersinal em T2 (Caso do DAME, HUJBB).

Figura 8 – Encefalite Toxoplásmica. Imagem de RM T2 com várias lesões e a maior delas na face inferior do hemisfério cerebral D com cerca de 1,5 cm de diâmetro, isosinal em T1, leve hipersinal em T2 (Caso do DAME, HUJBB).

Figura 9 – Encefalite Toxoplásmica. Imagem de RM T2 com várias lesões e a maior delas na face inferior do hemisfério cerebral D com cerca de 1,5 cm de diâmetro, isosinal em T1, leve hipersinal em T2 (Caso do DAME, HUJBB).

Figura 10 - Imagem Tomográfica do Serviço de Neurocirurgia da Santa Casa de Limeira – SP (Chefe Dr. Antônio A. Roth-Vargas). Leucoencefalopatia Multifocal Progressiva

Figura 11 – Imagem Tomográfica do Serviço de Neurocirurgia da Santa Casa de Limeira – SP (Chefe Dr. Antônio A. Roth-Vargas). Linfoma

Figura 12 – Distribuição dos pacientes com encefalite toxoplásmica de acordo com a faixa etária e sexo. HUJBB. 2004 a 2005.

Figura 13 – Distribuição dos pacientes com encefalite toxoplásmica de acordo com o local de residência no Pará. HUJBB. 2004 a 2005.

Figura 14 – Distribuição dos pacientes com encefalite toxoplásmica de acordo com a escolaridade. HUJBB. 2004 a 2005.

Figura 15 – Distribuição dos pacientes com encefalite toxoplásmica de acordo com o meio de contágio. HUJBB. 2004 a 2005

Figura 16 – Distribuição dos pacientes com encefalite toxoplásmica de acordo com o tempo de doença. HUJBB. 2004 a 2005

Figura 17 – Distribuição dos pacientes com encefalite toxoplásmica de acordo com o tempo de internação. HUJBB. 2004 a 2005.

Figura 18 – Distribuição dos pacientes com encefalite toxoplásmica de acordo com os principais sintomas. HUJBB. 2004 a 2005.

Figura 19 – Distribuição dos pacientes com encefalite toxoplásmica de acordo com as alterações neurológicas. HUJBB. 2004 a 2005.

Figura 20 – Distribuição dos pacientes com encefalite toxoplásmica de acordo com os exames neurradiológicos realizados. HUJBB. 2004 a 2005.

Figura 21 – Distribuição dos pacientes com encefalite toxoplásmica de acordo com o perfil dos achados tomográficos. HUJBB. 2004 a 2005.

Figura 22 – Distribuição dos pacientes com encefalite toxoplásmica de acordo com os achados radiológicos. HUJBB. 2004 a 2005.

Figura 23 – Distribuição dos pacientes com encefalite toxoplásmica de acordo com as drogas utilizadas no tratamento. HUJBB. 2004 a 2005.

Figura 24 – Distribuição dos pacientes com encefalite toxoplásmica de acordo com a evolução da doença. HUJBB. 2004 a 2005.

LISTA DE TABELAS

Tabela 1 – Distribuição dos pacientes com encefalite toxoplásmica de acordo com a ocupação, escolaridade, cor/ raça. HUJBB, 2004 a 2005.

Tabela 2 – Distribuição das lesões encontradas na tomografia computadorizada, caracterizando a localização mais freqüente, o tipo de lesão, como também as repercussões mais freqüentes das mesmas. HUJBB, 2004 a 2005.

I. INTRODUÇÃO

Os primeiros casos humanos foram descritos no Panamá por Darling, em 1908 e a forma congênita da infecção pelo *Toxoplasma gondii* foram assinalados em 1923, na antiga Tchecoslováquia, por Janku e em 1927, por Margarinos Torres, no Brasil. Sua importância médica deve-se principalmente a dois fatores: a infecção congênita e a infecção em pacientes imunodeprimidos (LEÃO, 1997).

Essa protozoose tem sido uma das causas mais comuns de infecção secundária do sistema nervoso central (SNC) em pacientes com a Síndrome da Imunodeficência Adquirida (SIDA) mas sua incidência diminuiu com a introdução da terapia anti-retroviral de alta potência. A toxoplasmose, em geral, é uma complicação tardia da infecção pelo Vírus da Imunodeficiência Humana (HIV) e costuma ocorrer nos pacientes com contagem de células T CD4 + abaixo de 200/µl. Acredita-se que a toxoplasmose cerebral represente um processo de reativação, sendo

dez vezes mais comuns nos pacientes com anticorpo contra o microorganismo, que nos soronegativos (HARRISON, 2002).

Aproximadamente 30 a 60% dos pacientes infectados pelo HIV apresentam algum transtorno neurológico ao longo da evolução enfermidade. Estes transtornos podem estar relacionados etiopatogenicamente com o próprio vírus, neoplasias ou infecções oportunistas assim como transtornos auto-imunes, encefalopatias metabólicas ou medicamentosas e algumas alterações vasculares de etiologia incerta.(HERNÁNDEZ-GONZÁLEZ, 2002).

Como um patógeno oportunista em portadores de SIDA, o *T. gondii* tem tido um impacto maior na saúde pública. A incidência de toxoplasmose na população com SIDA está diretamente relacionada com quatro fatores: (1) a prevalência de anticorpos anti-Toxoplasma, (2) o grau de imunossupressão que pode ser estimado pela contagem de células CD4 +, (3) a correta utilização com que regimes profiláticos efetivos contra reativação de toxoplasmose são usadas e (4) a eficácia com que terapia anti-retroviral altamente ativa é usada (WILSON & SANDE, 2004).

As manifestações clínicas da encefalite toxoplásmica (E.T) mais freqüentemente observadas nos imunodeprimidos são: alterações do nível de consciência, confusão mental, cefaléia, déficit motor, síndrome meníngea, coma e neuropatias periféricas, que são sintomas relativamente comuns em outras patologias que acometem o SNC (CAMARA et al., 2003).

Considerando as dificuldades presentes no diagnóstico diferencial da neurotoxoplasmose com outras condições que acometem o SNC de pacientes portadores de SIDA, optou-se em realizar esta investigação que objetiva estudar as alterações neurorradiológicas de portadores dessa síndrome acometidos pela encefalite toxoplásmica, pois acredita-se que esses achados poderão contribuir para o encaminhamento diagnóstico destes pacientes frente a estas situações, podendo de algum modo, permitir diagnósticos mais precoces e, conseqüentemente, tratamentos mais eficazes.

II. OBJETIVOS

2.1 Objetivo geral:

Investigar os achados radiológicos presentes nos portadores de sida com encefalite toxoplásmica internados no Hospital Universitário João de Barros Barreto (HUJBB), de novembro de 2004 a novembro de 2005.

2.2 Objetivos específicos:

- Investigar a freqüência dos principais aspectos radiológicos da encefalite no grupo estudado.
- Investigar os aspectos demográficos.
- Investigar as manifestações clínicas mais freqüentes nos participantes.
- Investigar a letalidade da encefalite toxoplásmica na população de estudo.

III. REVISÃO DA LITERATURA

3.1 Considerações Gerais

Os primeiros casos da síndrome da imunodeficiência adquirida (SIDA) foram divulgados em 1981, nos Estados Unidos, após notificação ao *Centers for Disease Control and Prevention* (CDC) da ocorrência de pneumonia por *Pneumocystis carinii* e Sarcoma de Kaposi entre homossexuais masculinos previamente saudáveis. A cada dia, mais casos semelhantes chegavam ao conhecimento do CDC e em todos os pacientes foi constatado, invariavelmente, imunossupressão concluindo-se que se tratava de uma nova doença. Logo foram identificadas suas vias de transmissão, instituindo-se em 1983 as medidas de prevenção universais. Neste mesmo ano foi isolado seu agente etiológico, um vírus, nomeado de vírus de imunodeficiência humana (HIV) (BARTLETT, 2001).

Em virtude do estado de imunossupressão o indivíduo infectado pelo HIV/SIDA torna-se mais suscetível a microorganismos que não são considerados usualmente patogênicos, os quais podem ter vários agentes etiológicos: vírus, bactérias, fungos e protozoários (BRASIL,

2002).

Dentre esses patógenos existe o *Toxoplasma gondii,* um protozoário que causa infecção aguda e persistente em pacientes com deficiente imunidade celular (CAMARA et al., 2003). A encefalite toxoplásmica é uma das principais ocorrências de infecção no sistema nervoso central (SNC), sendo considerada doença indicativa de SIDA segundo o critério CDC modificado, apresentando uma prevalência de 3 a 50% nos casos relatados (BARTLETT & GALLANT, 2004).

Nos primeiros anos da década de 1990 o abscesso cerebral foi e ainda é a mais prevalente desordem focal no cérebro de pacientes com SIDA com uma média anual de incidência de 0,4-0,7% em 100 pessoas/ ano e ocorrendo mais frequentemente naqueles com contagem de células CD4 baixo, enquanto a encefalite difusa ocorre mais em pacientes transplantados. No anos entre 1992-1996, devido ao uso de tratamentos profiláticos, um decréscimo epidemiológico deste tipo de manifestações da infecção toxoplásmica foi observada (ANTINURI, 2004).

Desde 1992 aproximadamente 100 casos de encefalite toxoplásmica tem ocorrido em pacientes submetidos a transplantes de medula óssea, sendo registrados na literatura casos com evoluções fatais apesar da terapia anti-toxoplasmose (MUELLER, 2006). A toxoplasmose se manifesta nesses pacientes diferentemente dos pacientes com SIDA, pois a imunossupressão é causada pelo efeito de medicações imunossupressoras, assim a resposta inflamatória difere em face da infecção oportunista (IONITA, 2006).

A toxoplasmose cerebral é também causa possível de acometimento focal do sistema nervoso central em pacientes imunocompetentes, apresentando-se clinicamente com sintomas inespecíficos (ZERATI, 2004) e sem manifestações neurológicas focais como hemiparesias ou hemiplegias, o que retarda seu diagnóstico e o início do tratamento (SILVA, 2001).

3.2 Etiologia

A toxoplasmose é uma zoonose de ampla distribuição geográfica, causada pelo *Toxoplasma gondii (T.gondii)*, protozoário intracelular obrigatório de distribuição cosmopolita, que pertence ao filo *Apicomplexa*, subclasse *Coccidia*, família *Sarcocystidae*, subfamília *Toxoplasmatinae*, gênero *Toxoplasma*, espécie *Toxoplasma gondii* (LEÃO, 1997).

O *T. gondii* é um parasita coccidiano com ciclo de duplo hospedeiro bem evidente. Os gatos são os hospedeiros finais nos quais os estágios reprodutivos enteroepiteliais são seguidos por um ciclo sexual e por isso são denominados de hospedeiros completos já que também apresentam o ciclo extraintestinal ou tecidual, composto por taquizoítas em grupos e bradizoítas em cistos. O homem, mamíferos não felinos e pássaros são hospedeiros intermediários, nos quais ocorrem apenas o ciclo tecidual extraintestinal. Os oocistos são eliminados pelas fezes dos gatos no estágio de esporoblasto não-infectante (VERONESI, 2004).

3.3 Transmissão

O *T. gondii* não se transmite diretamente de pessoa para pessoa, salvo em útero (CHIN, 2001). O homem adquire a infecção por várias vias:

- Ingestão de oocistos do solo, areia, lixo e jardins, disseminando-se através de hospedeiros transportadores tais como moscas, baratas e minhocas. (VERONESI, 2004).

- Ingestão de cistos encontrados em carne crua e mal cozidas, especialmente de porco e carneiro. O cistos sobrevivem por semanas ao frio mas são, em geral, mortos pelo congelamento. O aquecimento acima de 66°C seguramente mata os cistos. (VERONESI, 2004).

- Infecção transplacentária mostrou que cerca de 40% dos fetos foram infectados por essa via em mulheres que adquiriram a infecção toxoplásmica durante a gravidez. (VERONESI, 2004).

- Infecção pode ocorrer também através do leite, da saliva por lambedura ou perdigotos e esperma.(BONAMETTI et al.,1997).

- Existem infecções que raramente são adquiridas, como por exemplo através de hemotransfusão e transplante de órgãos de um doador infectado (CHIN, 2001).

3.4 Período de Incubação

De 10 a 23 dias em caso de ingestão de carne de porco mal cozida; de 5 a 20 dias através do contato com gatos infectados. (CHIN, 2001).

3.5 Epidemiologia

No homem, a prevalência de toxoplasmose aumenta com a idade. Há também diferenças geográficas consideráveis nas taxas de prevalência. (por ex.:10% em Palo Alto,Canadá;15%em Boston, Estados Unidos; 30% em Birmingham, Alemanha; 70% na França; ≤ 90% em El Salvador). Diferenças na epidemiologia da infecção pelo *T.gondii* em várias localizações geográficas e entre grupos populacionais de um mesmo local podem ser explicados pelas diferenças na exposição ao organismo. Ocasionalmente as deflagrações ocorrem dentro de famílias ou em certas populações. A possibilidade de uma deflagração deve ser suspeitada sempre em todo caso de infecção aguda recentemente adquirida (WILSON & SANDE, 2004).

A infecção por HIV /SIDA é uma pandemia global com casos descritos em praticamente todos os países. A estimativa atual do número de casos de infecção pelo HIV entre adultos em todo mundo é de aproximadamente 39,4 milhões, 2/3 dos quais na África subsaariana; sendo 47% dos casos, mulheres. Além disso, estima-se que 17,6 milhões de crianças menores de 15 anos vivem com HIV/SIDA. As últimas vítimas fatais já alcançam cifras de 3,1 milhões

de pessoas atualmente, segundo os últimos levantamentos realizados (UNAIDS/WHO, 2004).

Os relatos a respeito da SIDA associada a toxoplasmose, colocam o comprometimento do SNC na freqüência de 20% a 40% dos casos. A doença resulta na maioria dos casos de reativação de infecção crônica (latente), com prevalência de 3% a 50% de acordo com a área geográfica. O risco estimado de reativação a nível do SNC de pacientes com sida varia de 12% a 47% (CAMARA et al., 2003).

3.6 Fisiopatogenia

Os hospedeiros definitivos são os felinos que eliminam em suas fezes os oocistos. O homem (ou outro animal qualquer) adquire a infecção pela ingestão de oocistos (presentes em alimentos contaminados) ou de cistos (presentes nos tecidos de animais infectados). No organismo humano os cistos transformam-se em taquizoítas responsáveis pelas manifestações agudas da infecção devido à multiplicação intracelular contínua e destruição celular com liberação de milhares de novos taquizoítas. À medida que a resposta imune se firma, os taquizoítas são mortos, restando as formas intracelulares quiescentes chamadas bradizoítas, principalmente no sistema nervoso central, músculo cardíaco e liso. Nos humanos, parecem persistir por toda a vida (VERONESI, 2004).

Em se tratando de pacientes imunossuprimidos existem dois tipo de infecção: infecção primária, em que o paciente devido a sua debilidade imunológica adquire a doença, e a infecção secundária por reativação de um foco latente; manifestando-se muitas da vezes de forma grave, levando a encefalite, retinite, miocardite e toxoplasmose disseminada (CANTOS et al., 2000).

Nos casos em que ocorre reativação há uma alteração dos mecanismos de atuação das células T, em que o equilíbrio entre parasito e hospedeiro pode ser interrompido sendo a infecção reativada devido a ruptura dos cistos, observada principalmente em adultos, que já haviam sofrido infecção anterior detectada em títulos de IgG no sangue (LEÃO, 1997).

A condição do sistema imune em manter a latência de infecções crônicas é claramente evidente na reativação da infecção em pacientes imunocomprometidos como se constata no desenvolvimento da encefalite toxoplásmica (SUZUKI, 2004).

Neste contexto, a IL-10 é uma citocina produzida por linfócitos T e B, macrófagos e células dendríticas, sendo uma importante mediadora da resposta da imunológica celular. Na infecção neurotoxoplasmática a IL-10 tem um papel presente e importante na limitação da resposta inflamatória inibindo a replicação do parasita, regulando o balanço entre resposta imunológica e resposta imune patológica durante a encefalite toxoplásmica (EMMA,2005).

3.7 Quadro Clínico

A apresentação clínica da toxoplasmose depende do tipo de infecção (primária ou secundária) e das condições imunológicas do hospedeiro. A infestação pelo *T. gondii* é sintomática em apenas 10% dos indivíduos imunocompetentes nos quais a manifestação mais freqüente é uma linfadenopatia generalizada, com gânglios aumentados, bem-definidos, indolores e não-supurativos (ZERATI, 2004).

No entanto, os pacientes imunocompetentes podem desenvolver também febre de curso insidioso, sintomas gerais, hepatoesplenomegalia e *rash* cutâneo eventual, com duração de até dois meses. A linfadenopatia por *T.gondii* é autolimitada, tornando-se latente e assintomática com o tempo. A evolução clínica da toxoplasmose adquirida nesses pacientes é habitualmente benigna (ZERATI, 2004).

Nos pacientes imunodeprimidos a toxoplasmose cerebral é a manifestação mais comum apresentando-se com anormalidades focais, convulsões, hemiparesia, tremor cerebelar, paralisia de nervos cranianos, diplopia e cefaléia. A febre acontece em 50% dos pacientes e os sinais de irritação meníngea estão presentes em menos de 10% dos casos (ZERATI, 2004).

Cerca de 90% dos pacientes com SIDA desenvolvem déficits cognitivos, afetivos ou disfunções psicomotoras. Existem duas entidades clínicas distintas de encefalopatia por HIV. Uma de início precoce em que predominam as dificuldades de concentração e as alterações do tipo afetivo e comportamental associado a tremor e ataxia e uma síndrome tardio em que predominam as perdas cognitivas e perturbações do comportamento, com limitações psicomotoras graves. (LOURO, 1997).

Os distúrbios de movimento são freqüentes nesses pacientes, geralmente presentes na vigência de infecções oportunistas, neoplasia ou ação direta do vírus HIV sobre o sistema nervoso central. A hemicoréia-hemibalismo é a modalidade de distúrbio de movimento mais comumente encontrada em pacientes com neurotoxoplasmose (TEIVE et al., 2000).

As manifestações neurológicas tipo movimentos anormais do tipo coreoatetósico, balismo e distonias, são manifestações extrapiramidais dependentes de lesões focalizadas (HERNÁNDEZ-GONZÁLEZ, 2002).

O curso da doença pode assumir caráter agudo, subagudo ou crônico. No entanto, em pacientes com SIDA, a maioria dos casos evolui de maneira subaguda com desenvolvimento de sinais focais num período de dias a semanas, precedidos ou acompanhados de febre, cefaléia, confusão mental, distúrbios do comportamento, crise convulsiva, delírios, obnubilação e coma (TAVARES, 2005).

3.8 Diagnóstico

Nos pacientes com síndrome da imunodeficiência adquirida, as lesões neurológicas são evidenciadas em até 90% dos casos submetidos à necropsia e tem sido a causa de óbito com muita freqüência, por isso há necessidade do diagnóstico precoce destas manifestações (CAMARA et al., 2003).

O diagnóstico da encefalite toxoplásmica em pacientes com SIDA baseia-se

fundamentalmente na clínica (com os sinais e sintomas representados principalmente por alterações do nível de consciência, confusão mental e cefaléia podendo também vir acompanhado de hemiparesia e hemiplegia e coma), nos achados radiológicos: tomográficos ou de ressonância magnética associados à sorologia positiva para a infecção pelo *T. gondii* e na resposta ao tratamento específico (CAMARA et al., 2003).

A confirmação do diagnóstico, após história e suspeita clinica, baseia-se em estudos imunológicos. A técnica mais usada atualmente é a Imunofluorescência indireta (IFI) para pesquisa de anticorpos IgG e IgM. Em pacientes imunocompetentes as infecções agudas ou recentes mostram níveis de IgG e IgM elevados ou elevação dos títulos em amostras seriadas. Já nas infecções antigas o nível de IgG é positivo porém baixo e a IgM é negativa, caracterizando a chamada "cicatriz imunológica". Outras reações menos empregadas são: Fixação de complemento (FC), Inibição da hemaglutinação (IHA) e o ELISA (VERONESI, 2004 ; LEÃO, 1997).

A monitorização do estudo de movimento dos títulos de anticorpos poderá ser usado para determinar o tempo em que essas titulagens aumentam durante a reativação da neurotoxoplasmose, não sendo usado atualmente para esse propósito diagnóstico mas, permitirá no futuro, a instituição precoce das medidas de profilaxia e terapia (BORGES, 2004).

A importância da evidenciação do parasita na reação em cadeia de polimerase (PCR), com demonstração de seus componentes como antígenos ou segmentos de DNA, é devido ao seu grande valor diagnóstico, assumindo posição de destaque especialmente em imunodeficientes. (CANTOS et al., 2000). No entanto, no tecido cerebral, é positivo em apenas 75% dos casos. Este fato enfatiza a importância do reconhecimento das imagens padrão da encefalite toxoplásmica no exame inicial em pacientes com sida (MUELLER, 2006).

O estudo radiológico baseia-se na ressonância magnética (RM) e na tomografia computadorizada (TC) cranioencefálica utilizando meio de contraste, devendo ser realizados até mesmo nos pacientes em que o exame neurológico não revela déficits focais. A RM com meio de contraste paramagnético é o método radiológico de escolha é o mais sensível que a TC.

(WILSON & SANDE, 2004).

Tipicamente as lesões são múltiplas bilaterais, intraparenquimatosas e a TC mostra reforço de impregnação vascular pelo meio de contraste. A maioria das lesões possuem aspecto geralmente nodular, típica de imagem em "alvo excêntrico" e edema vasogênico perilesional, no entanto, esse realce pode não estar presente naqueles pacientes severamente imunocomprometidos devido à incapacidade dos mesmos de desenvolver uma resposta inflamatória adequada, havendo predileção pelos núcleos basais e pela junção das substâncias branca e cinzenta (VERONESI, 2004).

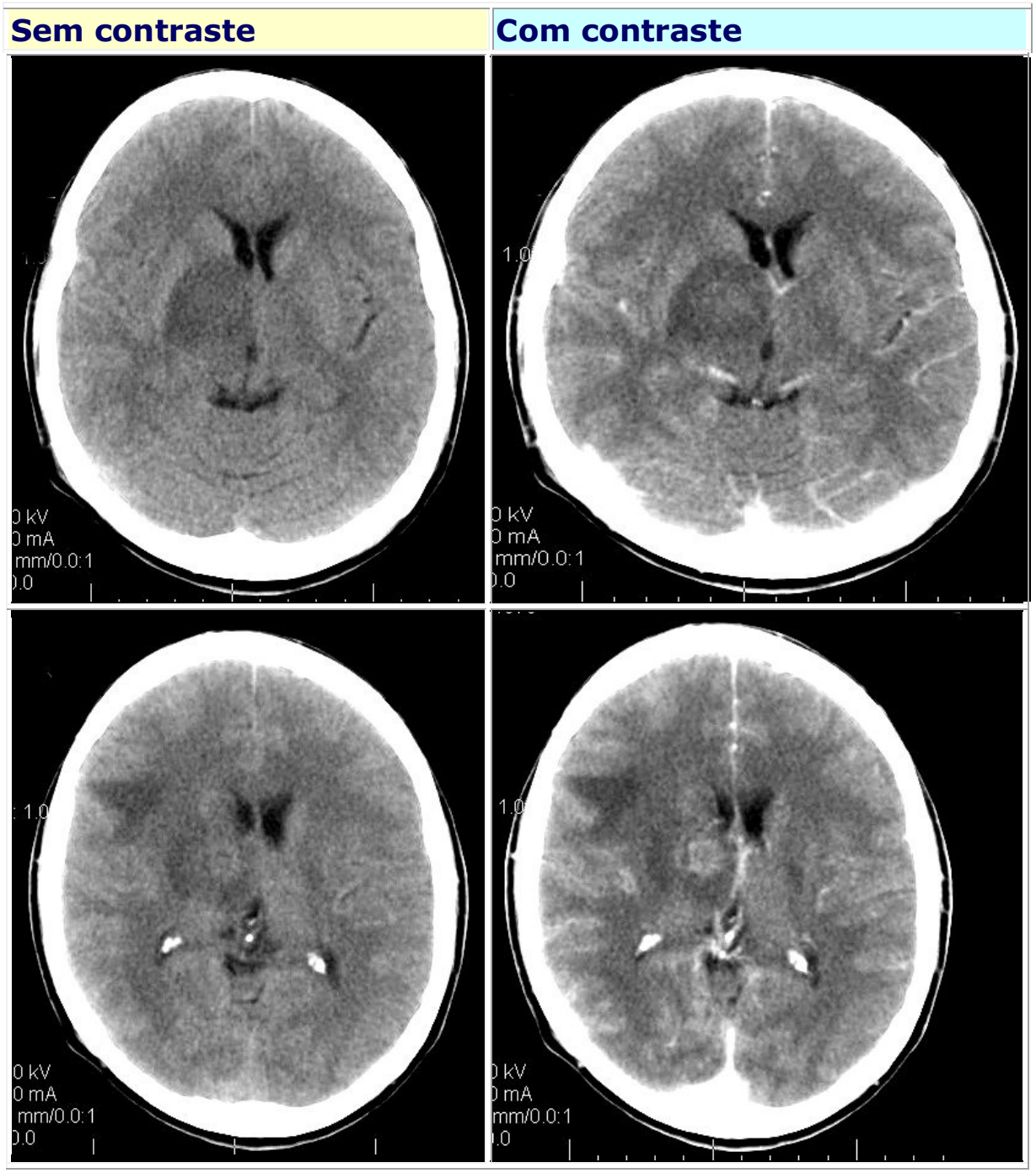

Figura 1 – Encefalite Toxoplásmica. Imagem tomográfica com múltiplas lesões e as mais evidentes encontram-se nos núcleos da base D e lobo frontal D ambos com edema perilesonal e captação de meio de contraste.Há impregnação da leptomeninge adjacente.(Caso DAME, HUJBB)

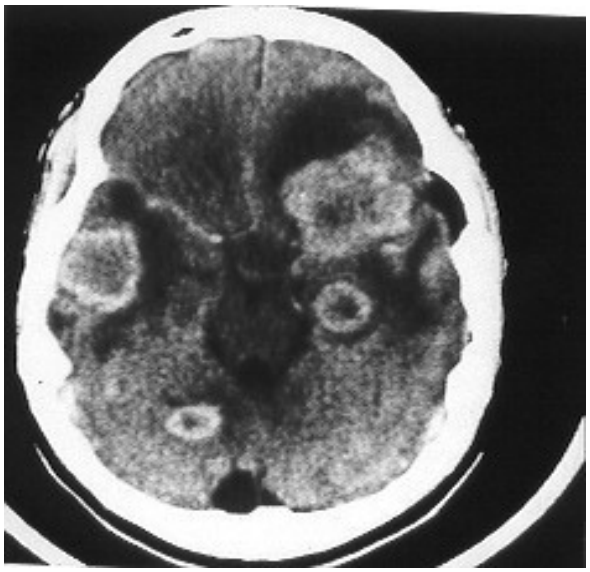

Figura 2 - Encefalite Toxoplásmica. Imagem de TC com múltiplas lesões com edema perilesional, impregnação por meio de contraste em gânglios da base. (Caso DAME, HUJBB).

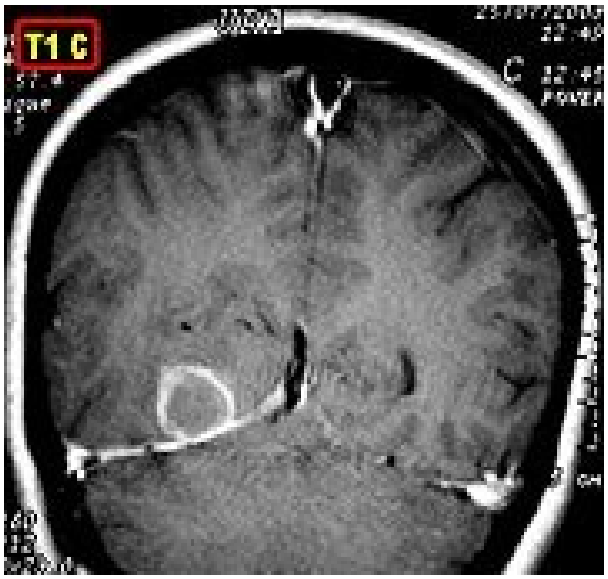

Figura 3 – Encefalite Toxoplásmica. Imagem de RM com a maior lesão em giro occípto-temporal medial junto a a tenda do cerebelo.Há edema da substância branca e sem efeito de massa (Caso DAME,HUJBB).

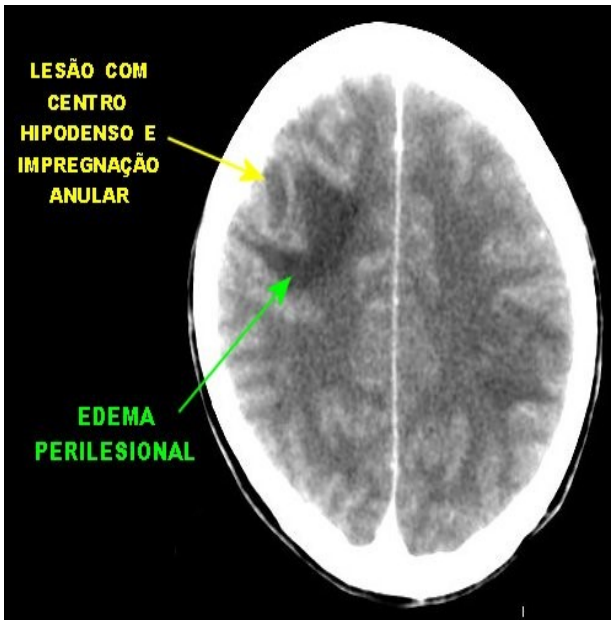

Figura 4 – Encefalite Toxoplásmica.Imagem de TC c/ múltiplas lesões anelares, captantes, diseminadas pela substância branca e cinzenta, em núcleos da base D e lobo frontal D c/ edema perilesional.(ROTH-VARGAS, www.fcm.unicamp.br).

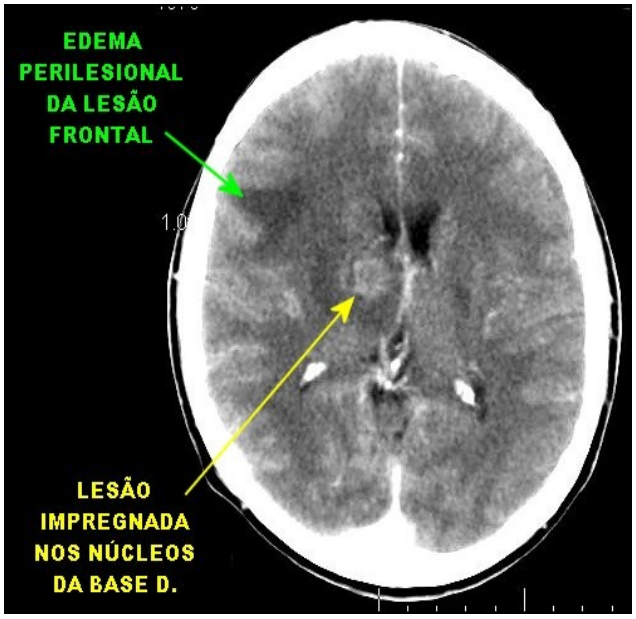

Figura 5 – Encefalite Toxoplásmica.Imagem de TC axial c/ múltiplas lesões anelares c/ cerca de 1 cm de diâmetro em córtex e substância branca com edema perilesional e captação de meio de contraste.(ROTH-VARGAS, www. fcm.unicamp.br).

As imagens neuroradiológicas na ressonância magnética se caracterizam como lesões focais hiperintensas nas seqüências ponderadas em T2 e como lesões hipointensas nas seqüências ponderadas em T1 que revelam uma intensificação anelar, comumente localizadas no SNC profundo, como núcleos basais, cerebelo e hemisférios cerebrais na junção da substância branca com a substância cinzenta com um proeminente efeito de massa e edema (IONITA, 2004)

A imagem da neurotoxoplasmose é mais isointensa ou hiperintensa comparado com imagem do linfoma que é tipicamente hipointensa nas ponderações T2 e tende a estar associado com menos edema. No linfoma é mais comumente demonstrado um aumento da impregnação pelo meio de contraste comparado a toxoplasmose, que é bem menos impregnada. O crescimento subependimário é extremamente incomum na toxoplasmose mas é a característica principal do linfoma. Devido o tratamento ser completamente diferente é importante diferenciar as duas principais patologias encontradas em imunodeprimidos (RAMSEY, 1997).

Figura 6 – Encefalite Toxoplásmica. Imagem de RM T1 sem meio de contraste com várias lesões e a maior delas na face inferior do hemisfério cerebral D c/ cerca de 1,5 cm de diâmetro ,isosinal em T1,leve hipersinal em T2 (Caso do DAME, HUJBB).

Figura 7 – Encefalite Toxoplásmica. Imagem de RM T1 com meio de contraste com várias lesões e a maior delas na face inferior do hemisfério cerebral D c/ cerca de 1,5 cm de diâmetro ,isosinal em T1,leve hipersinal em T2 (Caso do DAME, HUJBB).

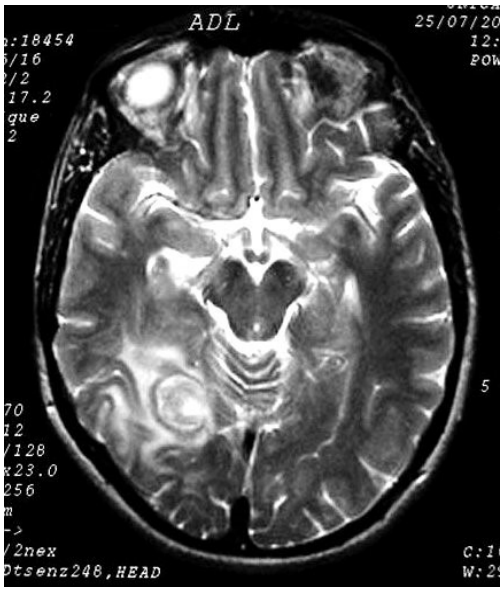

Figura 8 – Encefalite Toxoplásmica. Imagem de RM T2 com várias lesões e a maior delas na face inferior do hemisfério cerebral D c/ cerca de 1,5 cm de diâmetro,isosinal em T1,leve hipersinal em T2 (Caso do DAME, HUJBB).

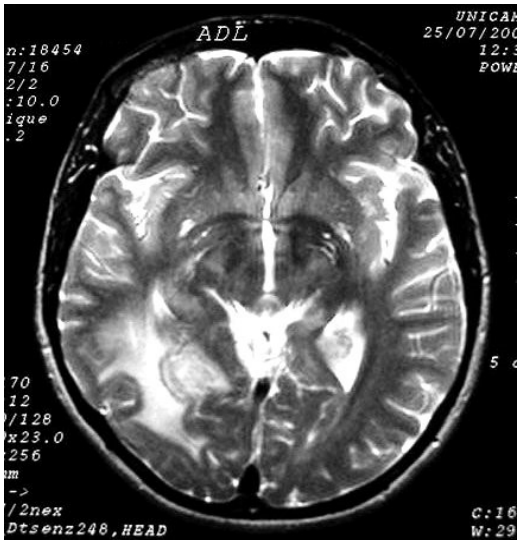

Figura 9 – Encefalite Toxoplásmica. Imagem de RM T2 com várias lesões e a maior delas na face inferior do hemisfério cerebral D c/ cerca de 1,5 cm de diâmetro ,isosinal em T1,leve hipersinal em T2 (Caso do DAME, HUJBB).

As anormalidades encontradas neste exame (TC ou RM) não são patognomônicas de neurotoxoplasmose, porém o número, a localização e a caracterização das lesões expansivas

após a utilização do meio de contraste podem sugerir o diagnóstico (TAVARES, 2005).

A biópsia estereotáxica não é um procedimento de rotina, porém é segura e importante pois auxilia na confirmação do diagnóstico etiológico, podendo ser necessária em casos de rápida progressão da doença sem resposta ao tratamento ou com sorologia compatível com o quadro clínico (VERONESI, 2004).

A lesão por toxoplasmose é caracterizada por intenso processo inflamatório constituído principalmente por infiltrado celular constituído por mononucleares. Na maioria, mas não na totalidade, as regiões necróticas apresentam parasitas na forma de taquizoítos e cistos de *T. gondii,* sendo também visualizadas em áreas encefálicas aparentemente sem lesões (LAZO, 1998).

O exame de liquor apresenta-se com pleocitose mononuclear moderada, elevação de proteínas e glicorraquia normal ou diminuída (TAVARES, 2005). A análise do líquido cerebroespinhal é raramente conclusiva (MUELLER, 2006). Embora este exame não traga subsídios para o diagnóstico de neurotoxoplasmose deve ser realizado com o intuito de afastar a presença de outra infecção concomitante, principalmente criptococose. (RACHID, 2000)

Um diagnóstico presumido de toxoplasmose no SNC pode ser feito em pacientes com lesões focais múltiplas do tecido cerebral com realce anelar na avaliação da administração do meio de contraste (geralmente estabelecida por RM), o título de anticorpos IgG *T.gondii* específicos positivo e a imunodeficiência avançada (p. ex, contagem de CD4 < 200 células/mm^3) o que justifica a terapia anti-Toxoplasma. Uma resposta clínica e radiológica à terapia específica dentro 7 a 10 dias sustenta o diagnóstico (WILSON & SANDE, 2004).

Com a introdução do *Highly Active Antiretroviral Therapy* (HAART) pesquisadores afirmam que a incidência de complicações neurológicas foi reduzida em pacientes HIV positivos (MASCHKE, 2000).

3.9 Diagnóstico Diferencial

O diagnóstico diferencial baseia-se na TC e RM cranioencefálica devido os achados encontrados nesses exames serem sugestivos e se fazerem presentes em cerca de 90% dos casos de toxoplasmose cerebral. (BORGES, 2004).

A encefalite toxoplásmica manifesta-se clinicamente de forma semelhante as outras manifestações oportunistas que acometem o SNC em pacientes com SIDA, tais como: linfoma primário, encefalites virais ou fúngicas, reativação da doença de Chagas, neurotuberculose, leucoencefalopatia multifocal progressiva, criptococoma, lesões isquêmicas secundárias a vasculite, nocardiose e sarcoma de Kaposi.. E não raro ocorrem concomitantemente duas ou mais infecções no mesmo sítio dificultando a confirmação diagnóstica (BORGES, 2004).

A Leucoencefalopatia Multifocal Progressiva é uma grave doença viral causada pela reativação, em paciente imunodeprimidos acometidos pela neurotoxoplasmose, de um papovirus latente JC que é adquirido quando criança. Esse vírus oportunista infecta e destrói oligondendrócitos resultando em uma desmielinização substancial. (POST, 1997)

Um estudo feito na Tailândia em 1985-1989, indicou que a meningite criptococócica, toxoplasmose cerebral e citomegalovirose cerebral são as três principais infecções oportunistas em pacientes com sida. Além de demonstrar que a meningite criptococócica tem uma maior incidência no norte de Tailândia enquanto que no Brasil e América do Norte o que prevalece é a toxoplasmose cerebral (SUBSAI, 2004).

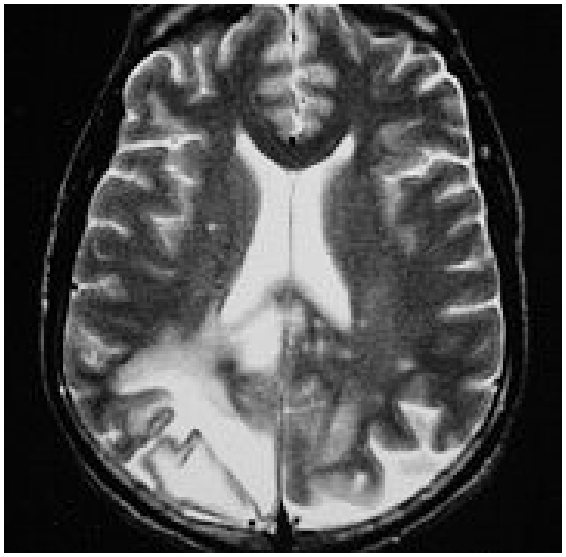

Figura 10 - Imagem Tomográfica do Serviço de Neurocirurgia da Santa Casa de Limeira – SP (Chefe Dr. Antônio A. Roth-Vargas). **Leucoencefalopatia Multifocal Progressiva**

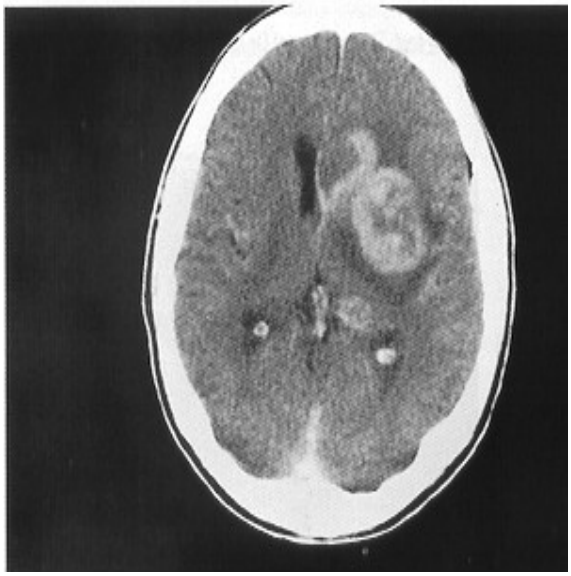

Figura 11 – Imagem Tomográfica do Serviço de Neurocirurgia da Santa Casa de Limeira – SP (Chefe Dr. Antônio A. Roth –Vargas). **Linfoma**

3.10 Tratamento

As drogas utilizadas no tratamento como primeira escolha são: a Sulfadiazina

(100 mg/kg/dia de 6/6h) com Pirimetamina (25-75 mg/dia) durante um período de 4 a 6 semanas conforme a melhora clínica neurorradiológica. Os principais efeitos colaterais são: mielotoxicidade (granulocitopenia, anemia megablástica e o trombocitopenia) e rash cutâneo. O uso concomitante de ácido folínico (10-15 mg/dia podendo chegar até 50mg/dia) diminui bastante a ocorrência dos paraefeitos. (BORGES et al, 2004; MANIFESTAÇÕES NEUROLÓGICAS E INFECCIOSAS NA SIDA, 2004).

Deve-se, a princípio, evitar o uso de corticóide devido à possibilidade de mascarar a presença de um linfoma que se constitui de um dos principais diagnósticos diferenciais. Indica-se a corticoterapia em pacientes com sinais de edema cerebral importante ou de herniação encefálica. (MANIFESTAÇÕES NEUROLÓGICAS E INFECCIOSAS NA SIDA, 2004).

A melhora clínica é esperada em uma semana e a melhora na TC ou na RM em duas semanas. A ausência de resposta e/ou dúvida diagnóstica costuma indicar biópsia cerebral estereotáxica que fornece um diagnóstico definitivo em 98% dos casos.A impossibilidade de alcançar esses objetivos deve levar à consideração de outro diagnóstico, particularmente linfoma de SNC, tuberculose ou abscesso cerebral (BARTLETT & GALLANT, 2004).

3.11 Profilaxia

Os pacientes imunodeprimidos portadores de sida, soronegativos para *T. gondii* devem evitar a infecção, não se expondo a situações de risco como comer ovos crus e leites não pausterizado, procurando sempre lavar as mãos após contato com vegetais ou carne crua. Também devem evitar contato com fezes de gato, geralmente ao se limpar as excretas do animal, bem como a ingestão de carnes ovinas e bovinas pela possibilidade de estarem infectadas (VERONESI, 2004).

A profilaxia primária medicamentosa está indicada em pacientes com sorologia positiva para *T. gondii* e contagem de células CD4 + < 100/µl. Pode-se utilizar como primeira escolha o esquema diário de 1 comprimido de 800/160mg de Sulfametoxazol-Trimetropim

que também fornece proteção adequada contra a infecção pelo *Pneumocysti carinii*. (HARRISON, 2002). A natureza circunscrita do defeito imunológico na SIDA impõe a profilaxia supressiva pelo resto da vida desses pacientes (GOLDMAN, 2001).

Alguns estudos estimam que se não for instituída profilaxia primária, 30% a 40% dos individuos com infecção pelo HIV e evidência sorológica de infecção prévia por *T. Gondii* desenvolverão neurotoxoplasmose (RACHID, 2000).

IV. MATERIAIS E MÉTODOS

4.1 Tipo de estudo:estudo retrospectivo do tipo descritivo.

4.2 Local de estudo:Hospital Universitário João de Barros Barreto.

4.3 Período de abrangência do estudo: esta investigação abrangeu todos os portadores de SIDA com neurotoxoplasmose internados no Hospital Universitário João de Barros Barreto no período de novembro de 2004 a novembro de 2005.

4.4 População de referência e de estudo: todos os pacientes com neurotoxoplasmose internados no Hospital Universitário João de Barros Barreto constituíram a população de referência. Uma amostra dessa população atendida no período de abrangência do estudo, ou seja, de novembro de 2004 a novembro de 2005, constituiu a população de estudo.

4.5 Tamanho amostral: o tamanho da amostra investigada constiuiu-se de 64 pacientes com neurotoxoplasmose atendidos no Hospital Universitário João de Barros Barreto, no período acima referido.

4.6 Variáveis estudadas: foram investigadas vários referentes:

- Às características sócio-demográficas da população de estudo;
- Às manifestações clínicas apresentadas pelos pacientes investigados;
- Aos resultados dos exames radiológicos realizados referentes à doença investigada;
- Aos tratamentos realizados para neurotoxoplasmose .

4.7 Procedimentos

4.7.1 Coleta de dados: foi realizada através da revisão de prontuários arquivados na Divisão de Arquivo Médico e Estatístico (DAME) do Hospital João de Barros Barreto. Para obtenção destas informações utilizou-se um questionário padrão para cada participante (Apêndice), contendo todas as variáveis investigadas. As classificações utilizadas para as variáveis estado civil, raça, cor, escolaridade e ocupação foram aquelas já padronizadas no

hospital. Para as variáveis analisadas com sim, não e ignorado, considerou-se “sim”, a confirmação da variável no prontuário, ”não”, a negação de tal variável no prontuário e “ignorado” a ausência de qualquer notificação no prontuário referente à mesma.

Para coleta das informações referentes aos aspectos demográficos, manifestações clinicas e exames laboratoriais considerou-se, no caso de pacientes com múltiplas internações decorrentes da ET, somente as que constavam na primeira internação.

De todos os casos pertencentes à população de estudo desta amostra, de 2004 a 2005, anotou-se a data do óbito.

A seguir estão descritas as variáveis investigadas:

4.7.1.1 Número do registro do paciente no hospital

4.7.1.2 Nome e endereço (rua, bairro, cidade e estado)

4.7.1.3 Data de nascimento, idade e sexo

4.7.1.4 Estado civil: esta variável foi classificada como segue:

- Solteiro
- Casado
- Amigado
- Viúvo
- Desquitado
- Divorciado
- Separado
- Ignorado

4.7.1.5 Escolaridade: classificada como:

- Nenhuma
- 1 a 3 anos
- 4 a 7 anos
- 8 a 11 anos
- 12 anos e mais
- Ignorado

4.7.1.6 Ocupação: a descrita no prontuário

4.7.1.7 Cor: foi considerada a seguinte classificação:

- Branca
- Preta
- Amarela
- Parda
- Indígena
- Ignorado

4.7.1.8 Manifestações clínicas: foi investigada a presença das abaixo discriminadas,e para efeito de preenchimento do questionário foi suficiente sua citação no prontuário.

- Cefaléia
- Astenia
- Alteração visual – fotofobia, diplopia e visão turva;
- Rigidez nucal
- Convulsão
- Hemorragia intracraniana
- Distúrbio motor

1. Paresia:

- Monoparesia
    - Hemiparesia

2 Plegias:

- Paraplegia
- Tetrapelgia
- Monoplegias
- Hemiplegias

4.7.1.9 Exames complementares específicos:

- Tomografia Computadorizada;
- Ressonância Magnética;

Os achados neuroradiológicos, mais comumente encontrados na TC e na RM são:

- <u>Lesões focais difusas</u>:

Abscesso

Cisto

Nódulo

Hemorragia – parenquimatosa, ventricular e subaracnóide / vasculites;

- <u>Quanto ao número de lesões</u>:

Lesões únicas

Lesões múltiplas

- <u>Captação de contraste:</u>

Hipercaptante

Hipocaptante

- <u>Repercussão das lesões:</u>

Efeito de massa

Apagamento dos sulcos

Dilatação ventricular

Atrofia cortical

- Localização da lesão:

Lobo frontal

Lobo parietal

Lobo temporal

Lobo occiptal

Núcleos da base

Substância branca

Hemisférios cerebelares

- Lesões associada:

Calcificações

4.7.1.10 Tratamento específico

As drogas usadas (Sulfadiazina + Pirimetamina + Ácido foliníco // Clindamicina + Pirimetamina + Ácido folínico, quando o paciente apresentava-se intolerante a Sulfadiazina).

4.7.2 Para cálculo da taxa de letalidade (TL) da ET[1] foi utilizada a seguinte fórmula (BRASIL, 2001):

$$TL: \frac{\text{Número de óbitos pela ET entre 2004/2005 no HUJBB x 100}}{\text{Número de doentes por ET entre 2004/2005 no HUJBB}}$$

4.8. Critérios de inclusão:

- Paciente ter sido internado no HUJBB.
  - Ser a primeira internação por motivo de encefalite toxoplásmica.

- Ter resultado de sorologia anti - HIV com resultado positivo.
- Ter realizado pelo menos um exame de tomografia computadorizada ou ressonância magnética do cérebro para investigação do quadro clínico atual.
- Apresentar idade igual ou superior a 13 anos.

4.9. Critérios de exclusão: pacientes que não preencheram os critérios de inclusão propostos neste trabalho.

4.10. Codificação, digitação e análise de dados: as informações obtidas foram digitadas e codificadas no programa Microsoft Word, o cálculo das freqüências foi realizado através do programa Epi Info 6.04b e os gráficos, no Microsoft Excel.

4.11.Aspectos éticos: Este trabalho foi aprovado pelo Comitê de Ética em Pesquisa do HUJBB (Anexo) para sua realização.

V. RESULTADOS

Do total de 72 prontuários de pacientes com sida, internados no Hospital Universitário João de Barros Barreto no período de novembro de 2004 a novembro de 2005 que foram diagnosticados e tratados com Neurotoxoplasmose, apenas 64 prontuários foram localizados, número este que constituiu a amostra do estudo.

Em relação ao sexo verificou-se que houve predomínio do sexo masculino. A figura 1 mostra a distribuição dos pacientes com encefalite toxoplásmica de acordo com a faixa etária e sexo. Entre os homens observou-se maior freqüência, 23,4% (49/64), na faixa de 30 a 39 anos e entre as mulheres não houve uma faixa etária que obtivesse maior freqüência. O intervalo entre 30 a 39 anos corresponde 28,1% (18/64) foi a faixa etária mais freqüente.

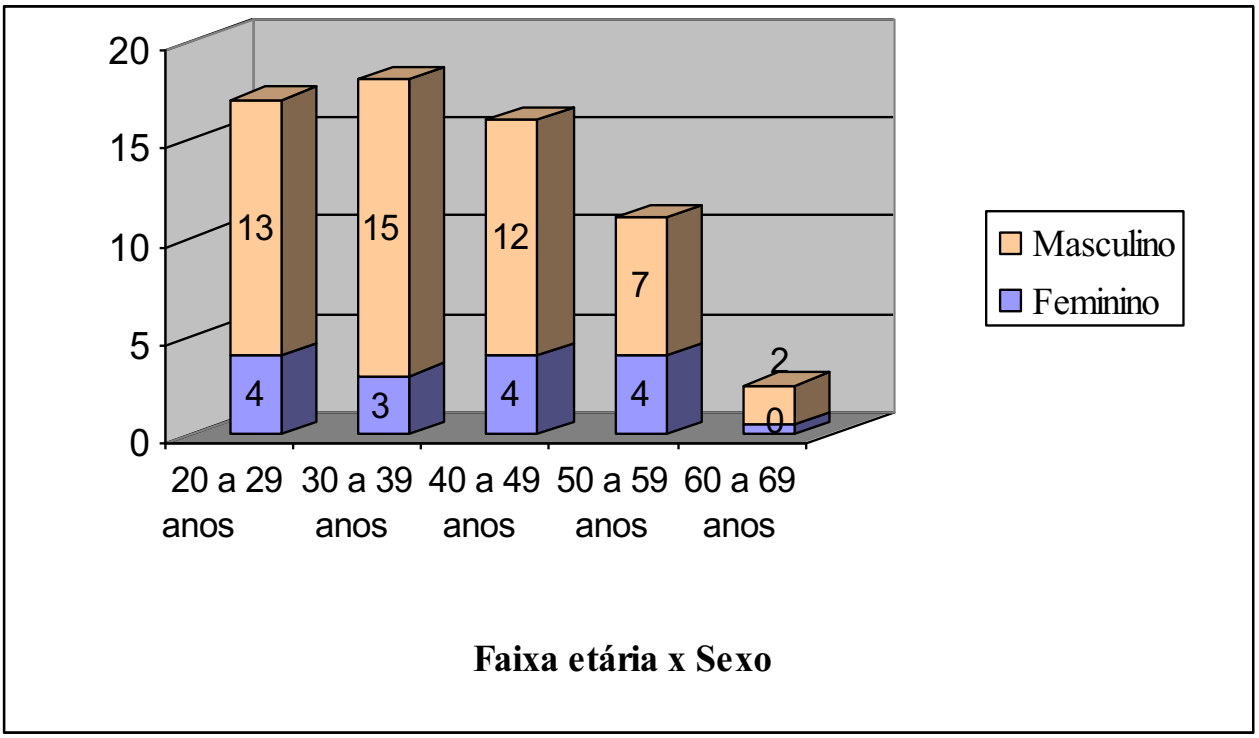

Fonte: DAME . HUJBB

Figura 12 – Distribuição dos pacientes com encefalite toxoplásmica de acordo com faixa etária e sexo. HUJBB. 2004 a 2005.

Com relação a procedência destes pacientes, Belém é local mais citado com 82% (53/64), o interior responde com 16% (10/64) conforme mostra a figura 2.

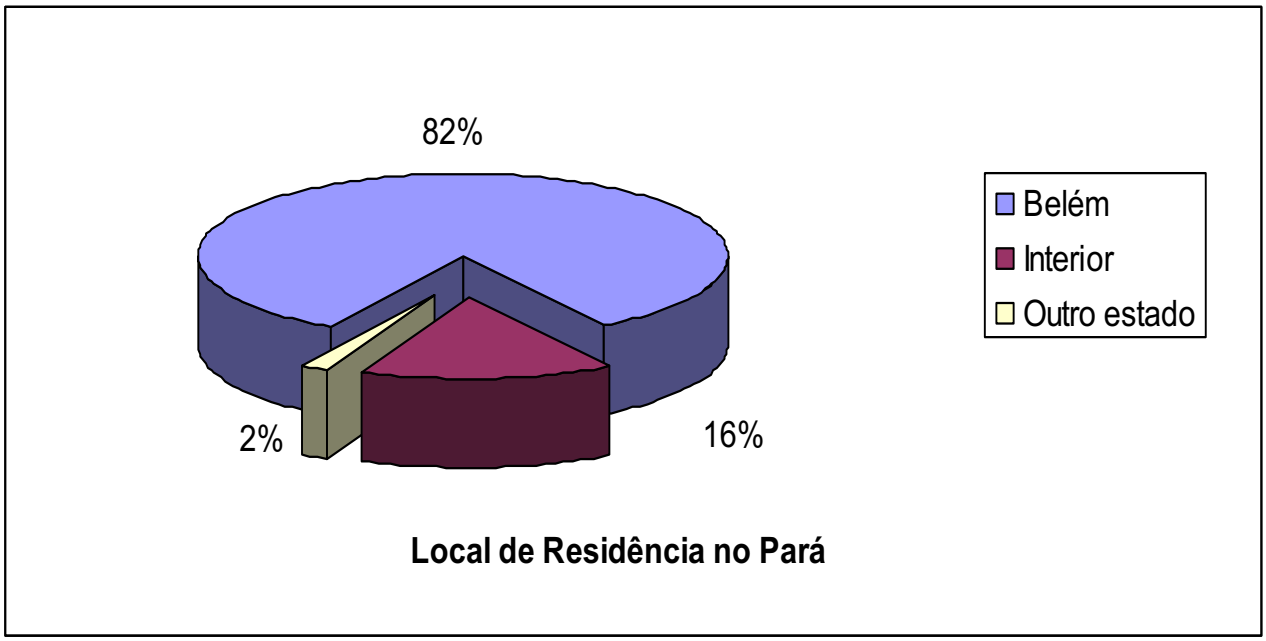

Fonte: DAME . HUJBB

Figura 13 – Distribuição dos pacientes com encefalite toxoplásmica de acordo com o local de residência no Pará. HUJBB. 2004 a 2005.

Quanto a escolaridade verificou-se que há maior incidência na população com menos escolaridade de 1 a 3 anos com 40,6% (26/64) dos casos, conforme mostra figura 3.

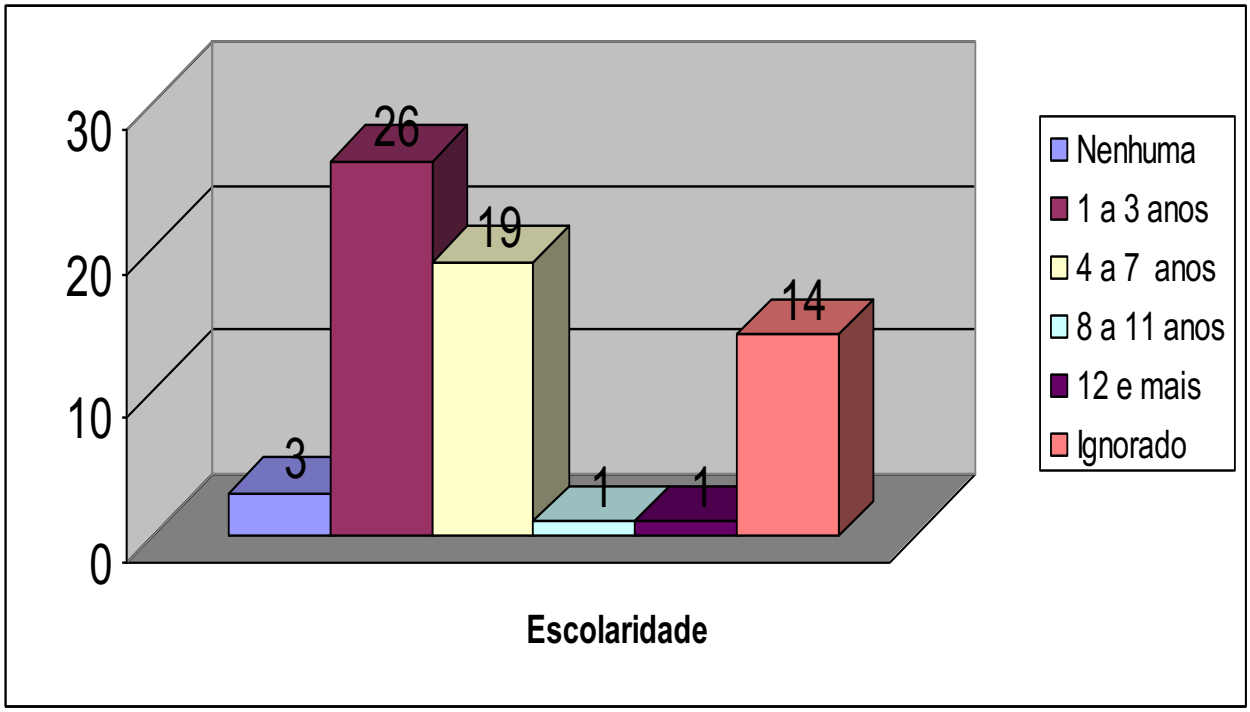

Fonte: DAME. HUJBB

Figura 14 – Distribuição dos pacientes com encefalite toxoplásmica de acordo com a escolaridade. HUJBB. 2004 a 2005

Na tabela 1 está demonstrada a distribuição dos pacientes com encefalite toxoplásmica de acordo a ocupação/profissão, escolaridade e cor/raça. Com relação a ocupação /profissão verificou-se que 12,5% (8/64) eram dona-de-casa, seguindo-se de 9,4% (6/64) cabeleireiro, estudante 9,4% (6/64) e 4 (6,3%) foram ignorados.

Quanto à escolaridade, esta informação foi ignorada em 21,9% (14/64) dos casos; observou-se, conforme os dados registrados que 40,6% (26/64) possuíam escolaridade entre 1 a 3 anos; 29,7% (19/64); 1,6% (1/64) entre 8 a 11 anos e também com 1,6%(1/64) com 12 anos ou mais.

A variável cor/raça foi ignorada em 23,4% (15/64) dos casos, sendo que a cor parda esteve presente em 68,8% (44/64), seguindo-se da cor branca com 6,3% (4/64) e da cor negra com apenas 1,6% (1/64).

Tabela 1 – Distribuição dos pacientes com encefalite toxoplásmica de acordo com a ocupação, escolaridade, cor/ raça. HUJBB , 2004 a 2005.

Profissão	Número	Percentual
Ag. Administ.	1	1.6%
Ajudante	1	1.6%
Almoxarife	1	1.6%
Ambulante	2	3.1%
Autônomo	3	4.7%
Aux. Administ.	1	1.6%
Aux. Cozinha	2	3.1%
Aux. Produção	1	1.6%
Aux. Serv. Social	1	1.6%
Borracheiro	1	1.6%
Cabeleireiro	6	9.4%
Caminhoneiro	1	1.6%
Comerciante	1	1.6%

Cozinheiro	1	1.6%
Desempregado	2	3.1%
Domestica	1	1.6%
Dona-de-casa	8	12.5%
Eletricista	1	1.6%
Encanador	2	3.1%
Estudante	6	9.4%
Feirante	1	1.6%
Func. Publico	1	1.6%
Ignorado	4	6.3%
Lav. Carro	1	1.6%
Manicure	1	1.6%
Motorista	3	4.7%
Operador de Máquina	1	1.6%
Pedreiro	1	1.6%
Pescador	1	1.6%
Presidiário	1	1.6%
Professora	1	1.6%
Téc. em Laborat.	1	1.6%
Trab. Braçal	2	3.1%
Vigilante	2	3.1%
Total	64	100.0%
Escolaridade	**Número**	**Percentual**
Nenhuma	3	4,7%
1 a 3 anos	26	40,6%
4 a 7 anos	19	29,7%
8 a 11 anos	1	1,6%
12 e mais	1	1,6%
Ignorado	14	21,9%
Total	64	100%
Cor/Raça	**Número**	**Percentual**
Branca	4	6.3%
Parda	44	68.8%
Negra	1	1,6%
Ignorada	15	23,4%
Total	64	100%

Fonte: DAME. HUJBB

Uma das variáveis analisadas foi o meio de contágio da doença em que verificou-se que a via sexual foi a predominante 36% (23/64). Em pacientes que eram usuários de drogas e tinham uma vida promíscua, o estudo demonstrou 2% (1/64) dos casos, conforme mostra a figura 4.

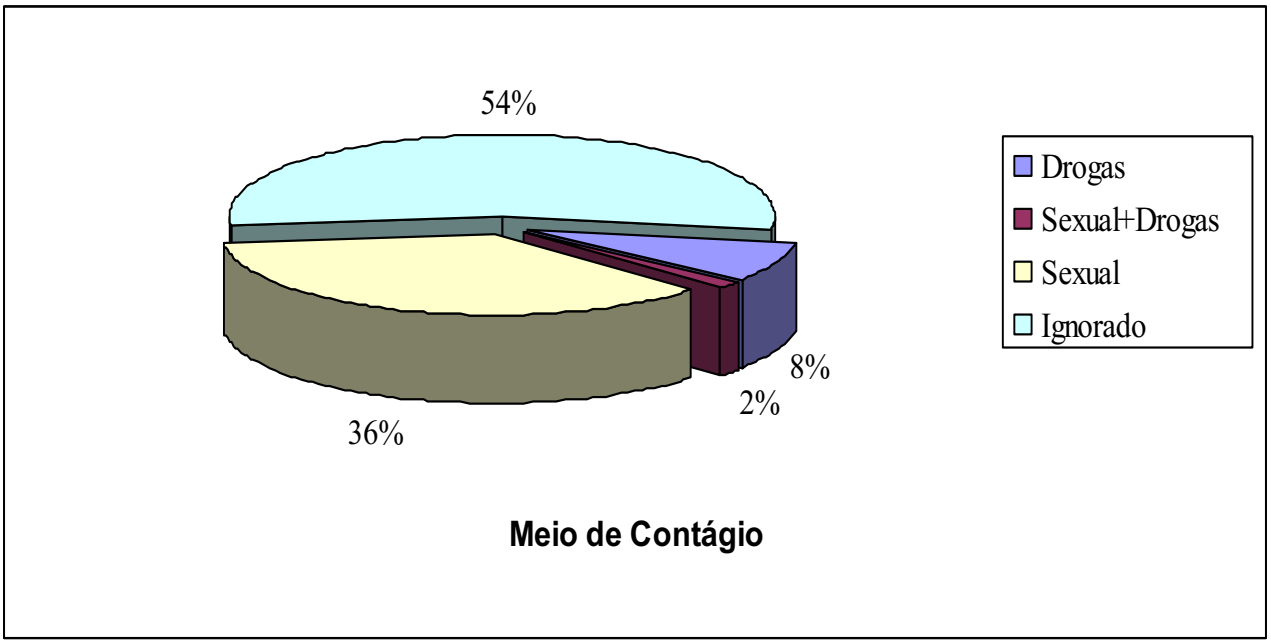

Fonte: DAME

Figura 15 – Distribuição dos pacientes com encefalite toxoplásmica de acordo com o meio de contágio. HUJBB. 2004 a 2005

Também foi analisado o tempo de doença (SIDA) desses pacientes, em que se observou predominância em pacientes que tinham de 1 a 4 anos de doença, com 39,1% (25/64) dos casos; 43,8% (28/64) se mostrou ignorado, não notificado no prontuário, conforme mostra a figura 5.

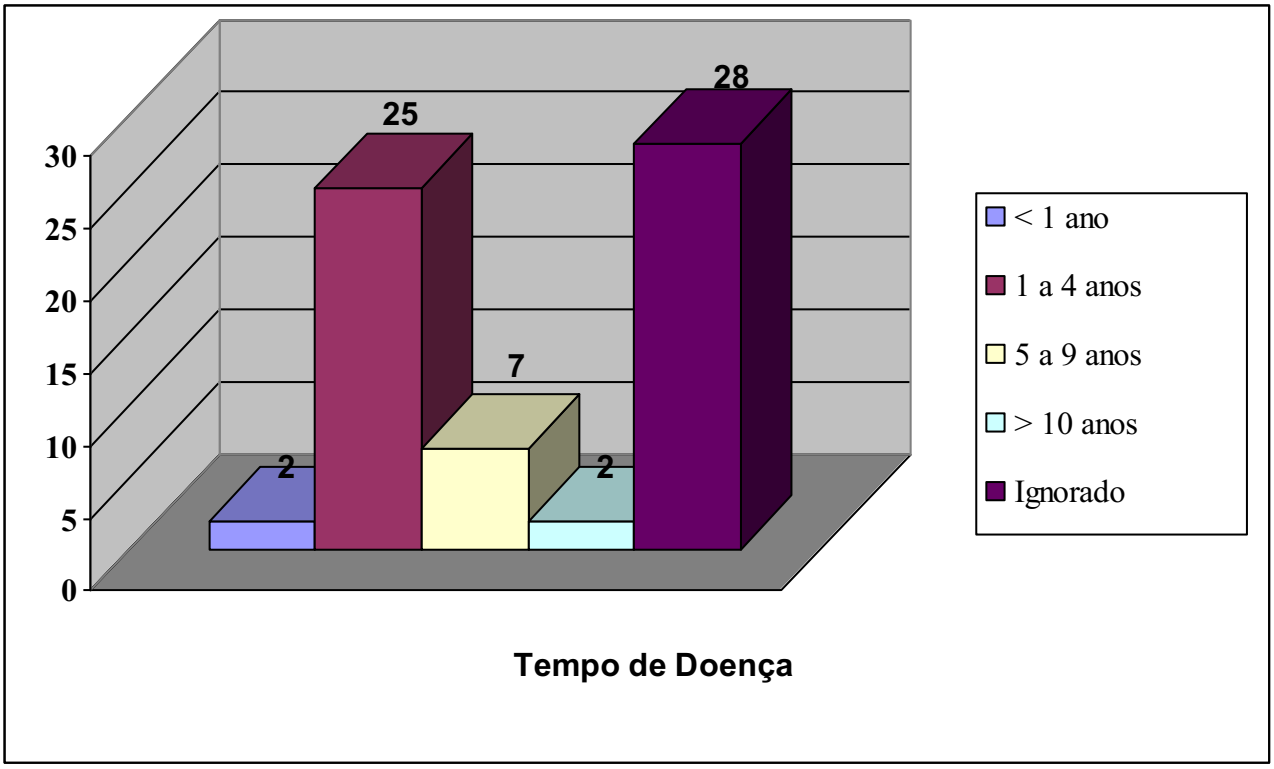

Fonte: DAME. HUJBB

Figura 16 – Distribuição dos pacientes com encefalite toxoplásmica de acordo com o tempo de doença. HUJBB. 2004 a 2005

Em relação a distribuição do número de casos, de acordo com o tempo de internação, a maior freqüência foi registrada entre 10 a 19 dias (19/64), 29,7% dos casos, e as menores freqüências registradas foram entre 50 a 59 dias (1/64) e 60 a 69 dias (1/64), cada uma com 1,6% dos casos, como demonstrado pela figura 6.

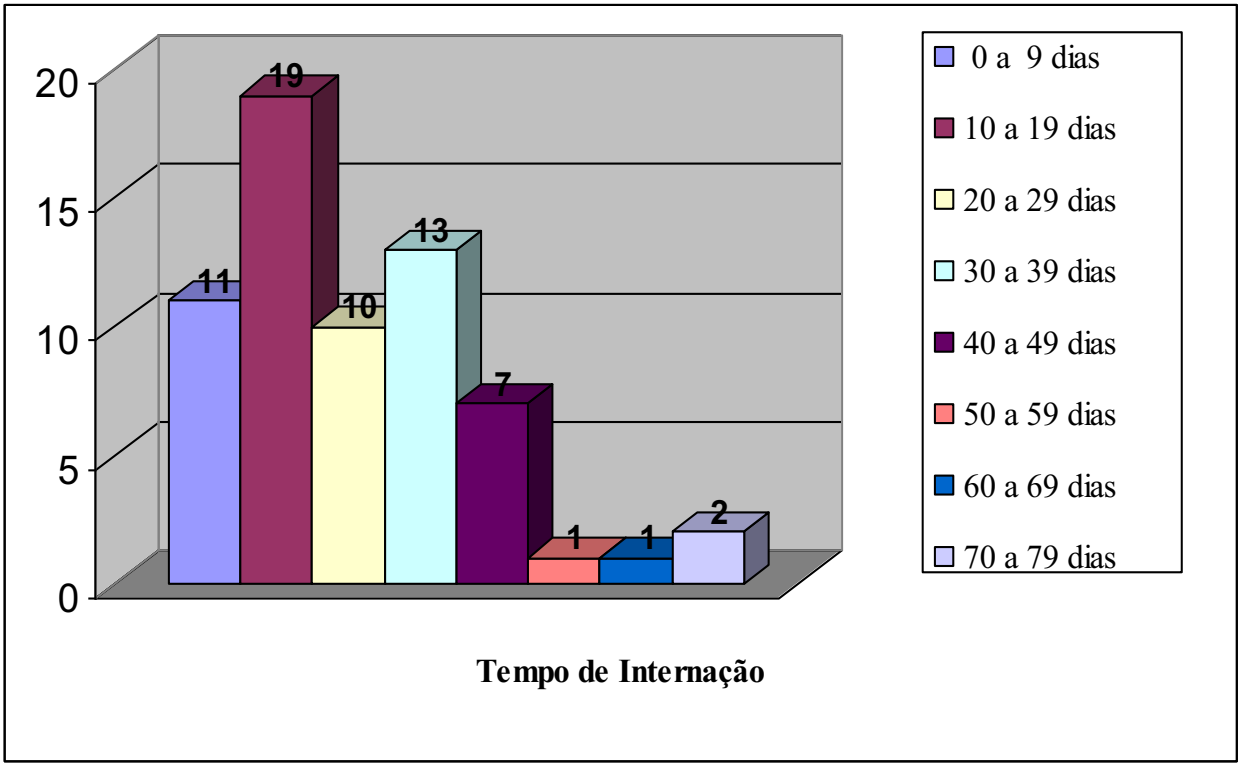

Fonte: DAME. HUJBB

Figura 17 – Distribuição dos pacientes com encefalite toxoplásmica de acordo com o tempo de internação. HUJBB. 2004 a 2005

Dentre as manifestações clínicas presentes na população em estudo predominaram os seguintes sintomas: distúrbio motor 29,6% (47/64), cefaléia 36%, convulsão 16,4% (26/64), rebaixamento do nível de consciência 8,8% (14/64), torpor 6,3% (10/64), alteração visual 6,3% (10/64), rigidez de nuca 5,7% (9/64) e coréia 1,3% (2/64). Manifestações essas do tipo neurológicas extrapiramidais, dependentes fundamentalmente da localização das lesões, conforme figura 7.

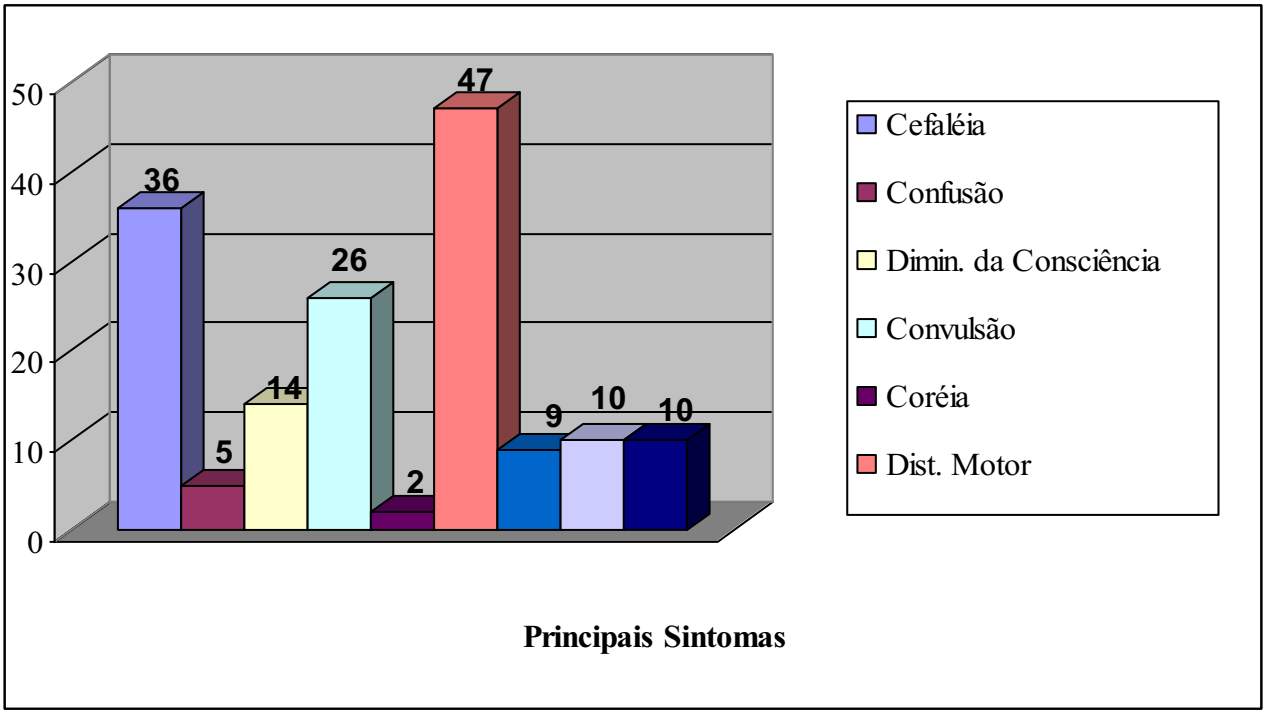

Fonte: DAME. HUJBB

Figura 18 – Distribuição dos pacientes com encefalite toxoplásmica de acordo com as manifestações clínicas. HUJBB. 2004 a 2005.

Com relação as alterações neurológicas, a convulsão é a predominante com 58% (26/64) dos casos, seguida do torpor/coma com 22% (10/64), confusão mental 11% (5/64), agitação psicomotora 9% (4/64). Conforme mostra figura 9.

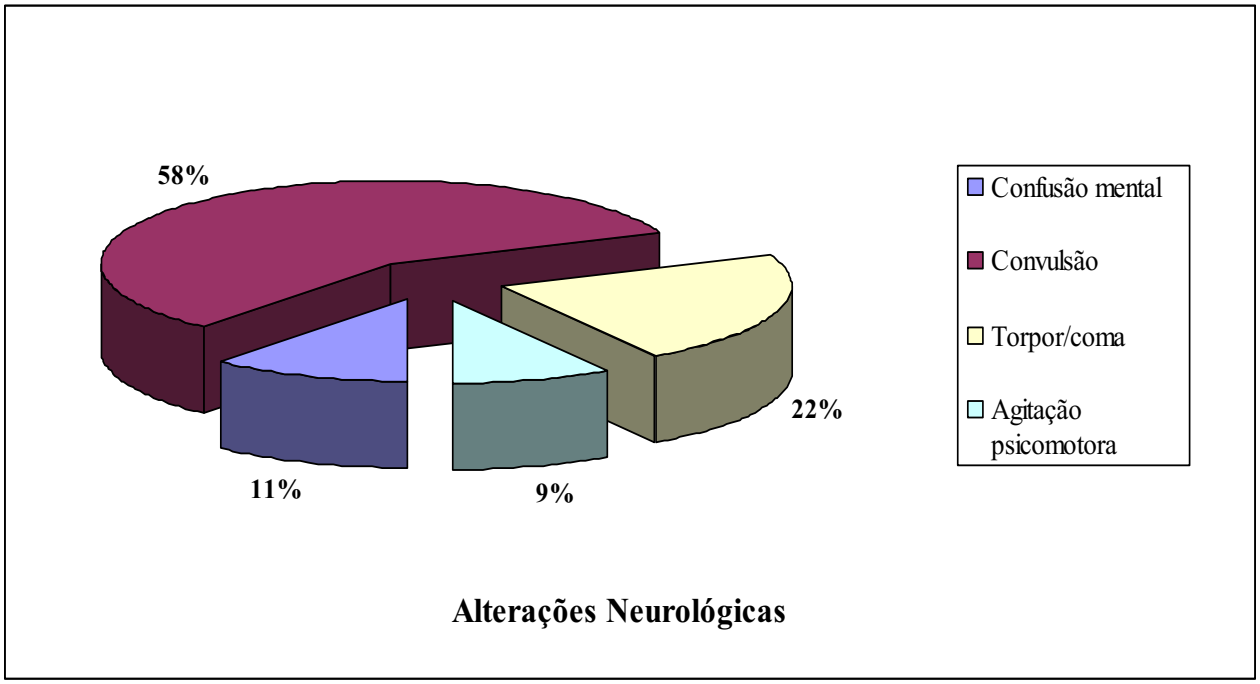

Fonte: DAME. HUJBB

Figura 19 – Distribuição dos pacientes com encefalite toxoplásmica de acordo com as alterações neurológicas. HUJBB. 2004 a 2005.

Em relação aos exames de neurorradiológicos realizados, conforme mostra a figura 9, a tomografia foi o exame mais utilizado nos pacientes da amostra analisada, perfazendo um total de 98% (53/64) e a ressonância com 2% (1/64). Os outros pacientes foram tratados empiricamente, sem ter realizado qualquer exame de neuroimagem ou se realizado, não foi encontrado nos prontuários.

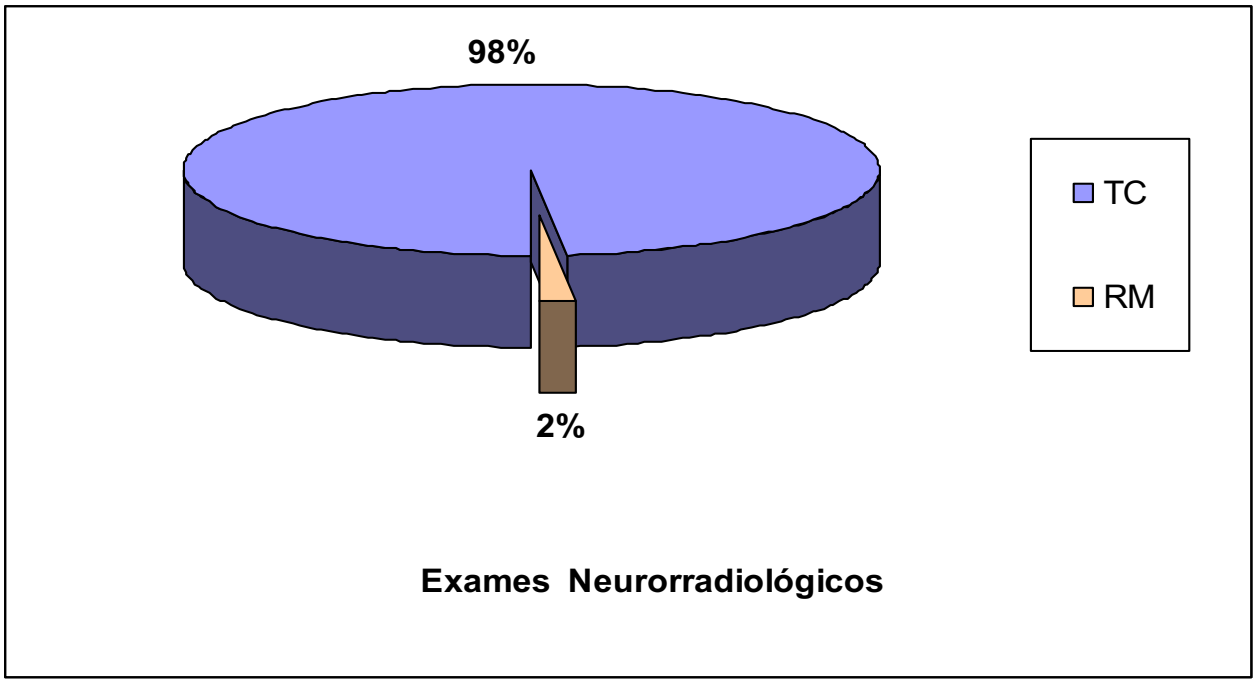

Fonte: DAME. HUJBB

Figura 20 – Distribuição dos pacientes com encefalite toxoplásmica de acordo com os exames neurorradiológicos realizados. HUJBB. 2004 a 2005.

Na amostra analisada, o estudo tomográfico foi preponderante. Do total dos 64 exames de imagem realizados 93% (50/64), resultaram em alterados, conforme mostra figura 10.

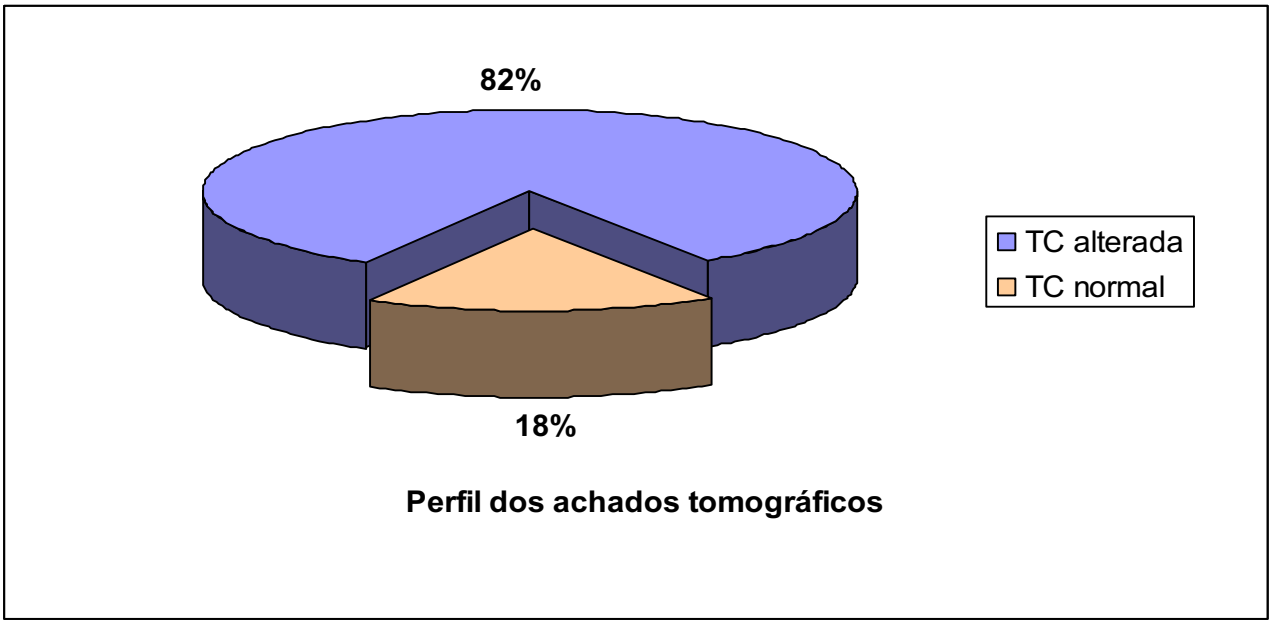

Fonte: DAME. HUJBB

Figura 21 – Distribuição dos pacientes com encefalite toxoplásmica de acordo com o perfil dos achados tomográficos. HUJBB. 2004 a 2005.

Dentre os achados neurorradiológicos mais frequentemente encontrados houve a predominância de lesões hipodensas descritas nos laudos das tomografias computadorizadas, representadas com 44% (44/64), conforme mostra figura 11.

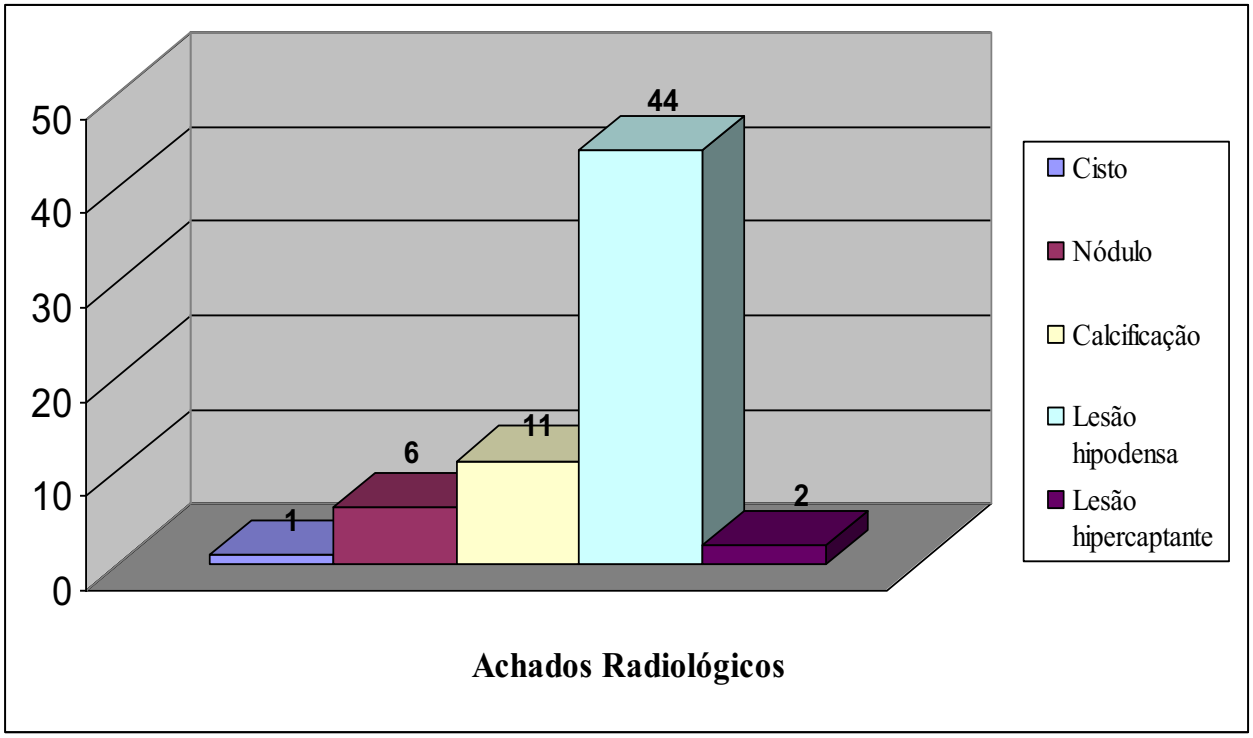

Fonte: DAME. HUJBB

Figura 22 – Distribuição dos pacientes com encefalite toxoplásmica de acordo com os achados radiológicos. HUJBB. 2004 a 2005.

Como pode-se verificar a tabela 2 demonstra os locais mais citados das lesões tomográficas encontradas nos pacientes com encefalite toxoplásmica, em que as regiões temporal e parietal, foram as mais freqüentemente encontradas com 20,3% (32/64) dos casos. Também pode ser observado que as lesões múltiplas foram as mais detectadas com 20,7% (21/64)

provocando efeito de massa em 22,7% (23/64) dos casos, dilatação ventricular em 15% (15/64) e estando associado a outras lesões, principalmente calcificações em 11,8% (12/64).

Tabela 2 – Distribuição das lesões encontradas na tomografia computadorizada caracterizando a localização mais freqüente, o tipo de lesão, como também as repercussões mais freqüentes das mesmas. HUJBB. 2004 a 2005.

Tipo de Lesão	Número	Percentual
Lesão focal única	20	42,5%
Lesões focais múltiplas	27	57,5%
Total	47	100,0%
Localização da Lesão	**Número**	**Percentual**
Frontal	13	16,3%
Parietal	16	20,0%
Temporal	16	20,0%
Occiptal	4	5,0%
Gânglios da base	19	23,7%
Periventricular	11	13,7%
Cerebelar	1	1,3%
Total	80	100,0%
Repercussão das lesões	**Número**	**Percentual**
Efeito de massa	16	28,1%
Apagamento de sulcos	9	15,9%
Colapso ventricular	10	17,5%
Dilatação ventricular	10	17,5%
Associado a outras	12	21%
Total	57	100,0%

Fonte: DAME. HUJBB

O tratamento padrão para encefalite toxoplásmica é feito através da administração de Sulfadiazina, Pirimetamina e Ácido folínico, terapêutica utilizada em 85% (39/64) e 15% (7/64) usaram Clindamicina, Pirimetamina e Ácido folínico, em virtude da intolerância a sulfa, conforme mostra figura 12.

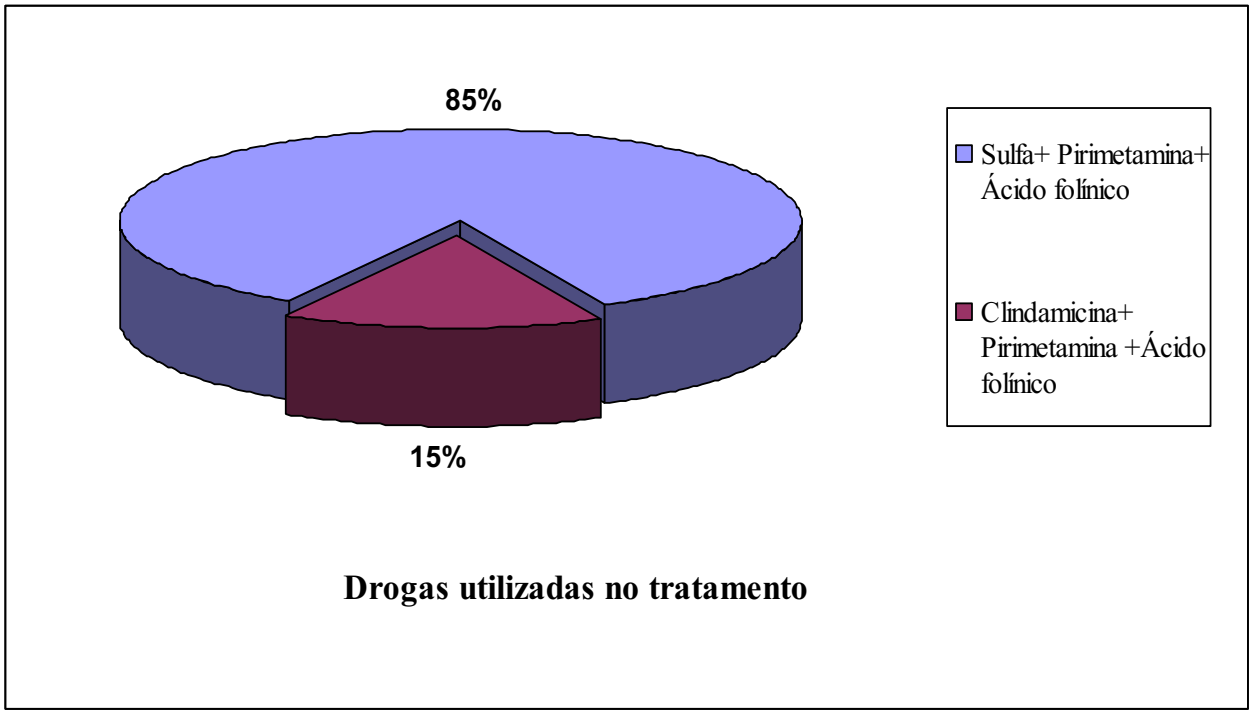

Fonte: DAME. HUJBB

Figura 23 – Distribuição dos pacientes com encefalite toxoplásmica de acordo com o esquema utilizado no tratamento. HUJBB. 2004 a 2005.

Conforme se observa na figura 13, a evolução para seqüelas neurológicas ocorreu em 78,1% (50/64) dos casos e a evolução para o óbito em 21,9% (14/64).

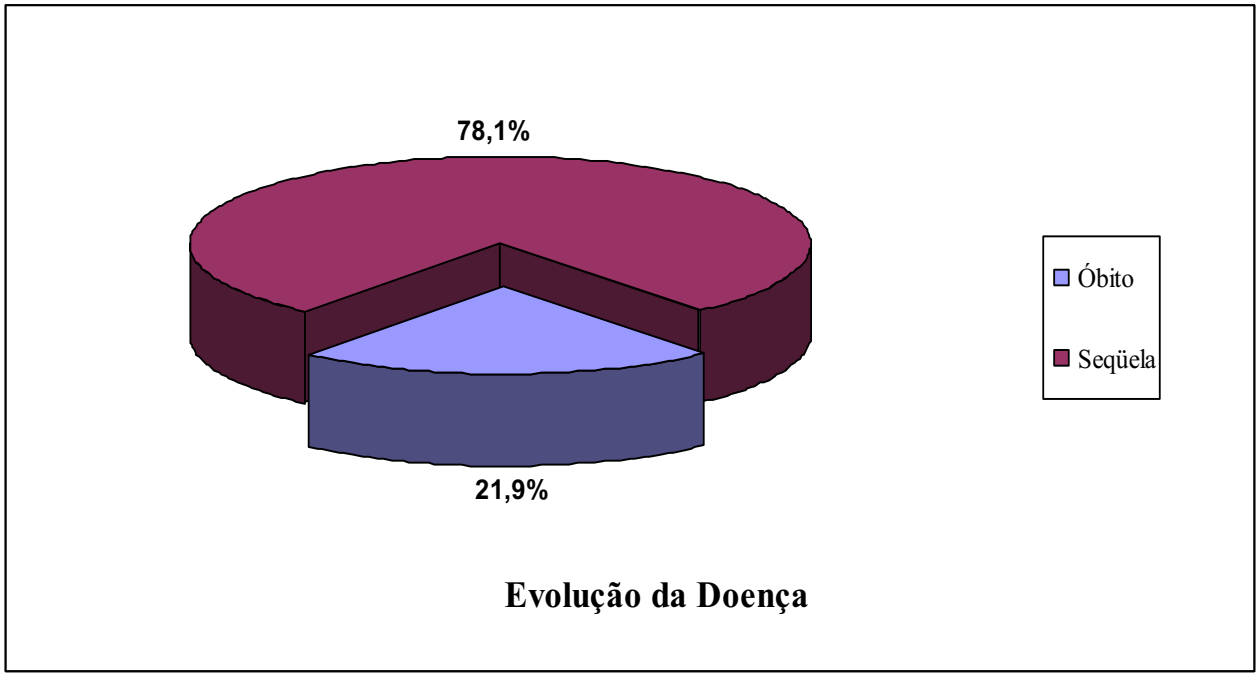

Fonte: DAME. HUJBB

Figura 24 – Distribuição dos pacientes com encefalite toxoplásmica de acordo com evolução da doença. HUJBB. 2004 a 2005.

VI. DISCUSSÃO

Este estudo procurou avaliar fatores clínicos, epidemiológicos e radiológicos encontrados nos pacientes com encefalite toxoplásmica internados no HUJBB, bem como

traçar um perfil dos mesmos a partir dos resultados encontrados. Durante o período de um ano (novembro de2004 a novembro de 2005) 72 pacientes foram internados no HUJBB com diagnóstico de encefalite toxoplásmica, entretanto apenas 64 prontuários foram localizados no arquivo do hospital, constituindo a amostra.

Com relação ao sexo, o estudo mostrou que houve predomínio do sexo masculino na freqüência dos casos, em concordância com outros estudos que mostraram a mesma prevalência (ANTINURI et al, 2004; CAMARA et al 2003; HERNÁNDEZ-GONZÁLEZ et al, 2002). Isso demonstra que há uma grande parte da população que ainda se expõe, sem proteção a comportamentos de risco, propiciando a instalações de doenças oportunistas graves como a encefalite toxoplásmica.

Em relação às faixas etárias acometidas prevaleceu a de 30 a 39 anos (28,1%), concordando com alguns trabalhos(ANTINURI et al, 2004; CAMARA et al, 2003). Conforme avaliado no trabalho de CAMARA et al.(2003) e concordante com o presente a idade mais acometida por essa infecção em indivíduos internados no HUJBB é a mesma relatada pela maioria dos autores acima.A susceptibilidade a algumas imunossupressões, como a SIDA, nesse grupo etário, é o que justifica o resultado encontrado.

Com relação a cor/raça verificou-se que a parda é a predominante (68,8%), condizendo com a literatura, em virtude da grande maioria das pesquisas realizadas nessa área apresentarem uma população predominantemente negra, com intensa ocorrência de miscigenação. (HERNÁNDEZ-GONZÁLEZ, 2002).

Quanto ao estado civil e a ocupação, houve predomínio de solteiro (71,9%) e dona-de-casa (12,4%), respectivamente. Provavelmente esses achados estão relacionados à faixa etária mais encontrada, que é a de indivíduos adultos jovens (30 a 39anos). O fato de solteiro ser o estado civil mais freqüente explica-se pelo mesmo submeter-se mais a situações de risco que o indivíduo casado. E a ocupação dona-de-casa, deve estar relacionado ao novo comportamento das mulheres perante a sociedade, em virtude de sua freqüente emancipação.

Verificou-se que 82% dos pacientes desse estudo eram procedentes de Belém, principalmente de bairros da periferia com baixo poder sócio-econômico-cultural como os bairros do Guamá e Coqueiro, 16% do interior do estado e 2% de outro estado. No entanto é possível que a quantidade de casos provenientes do interior seja maior que a observada, haja vista que, mesmo residindo no interior, muitos dão o endereço de familiares residentes em Belém.

Quanto à atividade sexual, encontramos homossexualismo em 9 (14,1%), bissexualismo em 3 (4,7%), homossexualismo/droga em 1 (1,6%), pelo uso de drogas injetáveis em 5 (7,8%), promiscuidade em 2 (3,1%), comportamento sexual sem demais explicações 9 (14,1%). Em 35 (54,7%) casos a transmissão foi ignorada. Resultados que concordam com os autores pesquisados (CAMARA el al, 2003; THULER et al ,1998).

Aproximadamente 60% dos pacientes infectados da nossa amostra, apresentaram algum transtorno neurológico ao longo da evolução enfermidade. Estes transtornos podem estar relacionados etiopatogenicamente com o próprio vírus, neoplasias ou infecções oportunistas, assim como transtornos auto-imunes, encefalopatias metabólicas ou medicamentosas e algumas alterações vasculares de etiologia desconhecida. (Manifest. Clin. Toxoplasmosis cerebral GONZALEZ,2002).

Com relação ao quadro clínico dos pacientes analisados observou-se que as manifestações clínicas gerais como distúrbio motor (com maior ocorrência de hemiplegia e hemiparesia), cefaléia, convulsão e rebaixamento do nível de consciência estiveram presentes quase na totalidade dos casos, concordando com a literatura pesquisada (CAMARA et al,2003; HERNÁNDEZ-GONZÁLEZ et al, 2002;SCHECHTER & RACHID, 2000; WAINSTEIN et al, 1993).

As alterações neurológicas encontradas neste estudo foram variáveis, sendo a mais freqüente convulsão, com 58%. Devido a variabilidade dos sintomas, os quais indicam comprometimento do SNC, deve-se dar maior atenção a estes fatores, pois caso não seja confirmado o diagnóstico e não tratada a doença, esta poderá deixar seqüelas como confusão mental, ou progredir com torpor, coma e morte ; evolução descrita pela literatura

(HERNÁNDEZ-GONZÁLEZ et al, 2002).

As alterações visuais foram pouco significativas representando apenas 6,3% dos principais sintomas encontrados nesse estudo. Esse achado concorda com CAMARA et al (2003) e HERNÁNDEZ-GONZÁLEZ (2002) que também descreveram a pequena ocorrência desses sintomas.

Os exames de imagem utilizados no diagnóstico da ET foram a TC de crânio e a RM de crânio. A Tomografia Computadorizada (TC) identifica algumas alterações cerebrais que juntamente com os resultados positivos dos métodos específicos confirmam a infecção cerebral pelo *T. gondii*. O exame de imagem mais realizado nos pacientes estudados foi a TC de crânio com 99% comparado a ressonância magnética que na literatura é citada como padrão ouro para diagnóstico da ET.

As tomografias realizadas apresentaram alterações de parênquima cerebral em 93% dos casos e 7% estavam sem alterações. As alterações de parênquima mais freqüentes foram lesões múltiplas (20,7%), tendendo ocasionar efeito de massa em 22,7% dos casos, associado com dilatação ventricular (15%), o que concorda com os relatos de HERNÁNDEZ-GONZÁLEZ et al (2002).

As lesões encontradas nas tomografias dos pacientes da amostra estudada revelaram localizações mais freqüente nas regiões dos gânglios da base (24%), regiões temporo-parietais (20,3%), seguida da região frontal com 16,4% e áreas adjacentes periventriculares com (14%), o concorda com estudo de IONITA (2004).

O achado neurorradiológico preponderante no estudo foi a lesão caracterizada como hipodensa associada com uma intensificação em borda circundando o edema perilesional, com 44% da percentagem total, em concordância com o estudo publicado por MAEDA (2006) que sugere ser este tipo de achado uma forte indicação do diagnóstico de ET.

Em relação ao tratamento utilizado, vários autores (SCHECHTER & RACHID, 2000; BARTLETT & GALANT 2004; RAFFI et al 1997) preconizam o uso da sulfadiazina, com

associação a pirimetamina e o ácido folínico ou a clindamicina com os outros dois últimos quando a sulfadiazina não é bem tolerada.A maioria dos pacientes (85%) iniciava o tratamento com sulfadiazina associada a pirimetamina e ácido folínico e quando a sulfa era mal tolerada, essa droga era substituída pela clindamicina.

Do total de 64 pacientes, 8 pacientes (12,5%) foram tratados empiricamente apresentando resposta clínica e neurorradiológica, o que está de acordo com os estudos SUBSAI (2004) ANTINURI (2004), em que os pacientes que apresentarem história e quadro clínico sugestivos de neurotoxoplasmose devem ser tratados como tal.

O maior tempo de internação observado nos pacientes estudados foi o período de 10 a 19 dias, 29,7%, achado condizente com as pesquisas de THULER et al (1998). Evidenciou-se também em nosso estudo que as admissões hospitalares foram mais comuns em pacientes sintomáticos, principalmente aqueles com déficit funcional.

A taxa de letalidade encontrada foi de 21,8%. Em relação aos pacientes sobreviventes, muitos apresentaram seqüelas que corresponderam a 78,1%. Desta forma, mesmo com o tratamento sendo instituído, a evolução dos pacientes com esta patologia não depende somente das drogas específicas utilizadas mas da resposta orgânica do paciente ao tipo de medicamento utilizado e associação com outras patologias (FIGUEIREDO et al, 2001).

Um melhor conhecimento do perfil dos pacientes com infecção pelo HIV, das doenças oportunistas e dos descritores clínicos e epidemiológicos da mortalidade hospitalar sobre os quais se possa intervir, podem ser úteis na tomada de decisão frente a internações para diagnóstico e/ou tratamento de condições clínicas conseqüentes à infecção pelo HIV, permitindo maior empenho nas intervenções a eles dirigidas (THULER et al, 1998).

Muitas das informações que esperava-se encontrar em todos os prontuários revisados não foram achadas, como por exemplo, nem todos os pacientes possuíam exames neurorradiológicos (TC ou RM), sugerindo o diagnóstico, demonstrando a maneira inadequada de armazenamento dessas informações nos prontuários desses pacientes, dificultando estudos

científicos e reforçando a idéia de padronização que deveria ser imposta pela instituição onde o estudo foi realizado.

O perfil clínico-epidemiológico-radiológico dos pacientes com SIDA internados por neurotoxoplasmose no HUJBB, no período de novembro de 2004 a novembro de 2005, foi estabelecido, contudo faz-se necessário cada vez mais um diagnóstico precoce dessa infecção na tentativa de minimizar as possíveis seqüelas e iniciar a terapêutica de escolha no intuito de aumentar a sobrevida desses pacientes.

VII. CONCLUSÃO

Considerando os objetivos do estudo, as seguintes conclusões foram constatadas:

Quanto à epidemiologia:

- Foram diagnosticado 64 casos de encefalite toxoplásmica no período de novembro de 2004 a novembro de 2005.
- A faixa etária mais acometida foi o grupo de 30 a 39 anos (28,1%).

- Houve uma considerável diferença quanto ao sexo acometido predominando o sexo masculino.
- O estado civil, a ocupação e a cor mais freqüentes no grupo investigado foram respectivamente, solteiro, dona de casa, parda.
- A maioria é procedente de Belém e sua área metropolitana.

Quanto à clínica:

- Distúrbios motores, cefaléia, convulsão, diminuição do nível de consciência foram as manifestações clínicas mais freqüentes.
- A hemiplegia foi o tipo de distúrbio motor mais observado.
- Os distúrbios oculares não apresentaram uma freqüência significativa.
- Convulsão, confusão mental, torpor e coma foram as alterações neurológicas mais comumente observadas.

Quanto aos resultados de exames específicos para o diagnóstico da doença:

- A Tomografia Computadorizada foi exame de imagem mais realizado no grupo de pacientes analisados.
- As lesões cerebrais caracterizaram-se predominantemente por hipocaptantes, múltiplas, com efeito de massa e localizadas nos gânglios da base e região temporo-parietal.
- Lesões hipodensas foram os achados mais freqüentes.
- Calcificações e dilatações ventriculares devido a localização da lesão próximo ao escoamento do liquor, foram as lesões associadas predominantes.
- A biópsia cerebral foi realizada em apenas um paciente da amostra estudada.
- Os exames sorológicos para pesquisa de anticorpos *anti- Toxoplasma* não foi freqüentemente observado.

VIII. REFERÊNCIAS BIBLIOGRÁFICAS

1.ANTINURI, A. et al. Prevalence, Associated Factors and Prognostic Determinants of AIDS-Related Toxoplasmic Encephalitis in the Era of Advanced Highly Active Antiretroviral Therapy. **Clinical Infection Diseases.** 39:1681 91, 2004.

2.BARTLETT, J.G. **HIV: Twenty years in review**. July 2001. Disponível em: htpp:// www.hoppkins-aids.edu>. Acesso em: 15 de dezembro 2004.

3.BARTLETT, J.G.; GALLANT, J.E. **Tratamento clínico da infecção pelo HIV.** Três Editora, 2002, p. 97-156.

4.BARTLETT, C.J; GALLANT, E. J. **Tratamento clínico da Infecção pelo HIV.** Abbout Virology, 2004. p. 361.

5.BONAMETI, A.M. et al. Surto de Toxoplasmose aguda transmitida através da ingestão de carne crua de gado bovino. **Rev. da Sociedade Brasileira de Medicina Tropical**, v.30,n.1,p.21-25, jan-fev. 1997.

6.BORGES, A.S. et al. Evaluation of intratecal synthesis of specific IgG antibodies against *Toxoplasma gondii* in the diagnosis assessment of presumptive toxoplasma encephalitis in aids patients. **Revista da Sociedade Brasileira de Medicina Tropical.** Vol.37. n° 6. 2004.

7.BORGES, A.S. et al. Detecção de imunoglobulinas IgG , IgM e IgA anti- *Toxoplasma gondii* no soro, líquor e saliva de pacientes com sida e neurotoxoplasmose. **Associação dos Arquivos de Neuropsiquiatria.** Print ISSN 0004-282x, v.62, n.4,dec.2004.

8**. _____.**Avaliação da síntese intratecal de anticorpos IgG anti-*Toxoplasma gondii* para o diagnóstico da neurotoxoplasmose em pacientes com sida. **Rev.da Sociedade Brasileira de Medicina Tropical**, v.37, n.6, p.20-27, nov-dez.2004.

9.BRASIL. Ministério da Saúde.**Guia de vigilância epidemiologia**. Brasília: MS, 2002.p. 93-117.

10.BRASIL. Ministério da Saúde. **Informações Básicas de Saúde**, 2001.Disponível em: < http// www.datasus.gov.br >. Acesso em 03de abril de 2006.

11.CAMARA, V.D. et al. Manifestações neurológicas de toxoplasmose na SIDA. **Jornal Brasileiro de Doenças Sexualmente Transmissíveis**, v.15, n 2, p.46-50,2003.

12.CANTOS, G.A. et al.Toxoplasmose: ocorrência de anticorpos anti- *Toxoplasma gondii* e diagnóstico**. Rev. da Associação Médica Brasileira.** vol.46, n. 4, p.335-341, abril.2000.

13.CHIN, J. **El Control de las enferdades transmisibles.** Organización Panamericana de la salud**.** Washington, DC EUA. Publicacion Cientifica y Tecnica n° 581. p. 625 a 627, 2001.

14.EMMA, W. et al. A critical role for IL-10 in limiting inflamation during toxoplasmic encephalitis. **Journal of Neuroimmunology.** 164: 63-74, 2005.

15.FRENKELL, J.Toxoplasmose, In: Veronesi, R., Tratado de Infectologia. 9ª ed. Rio de Janeiro, Guanabara Koogan, 1999, p. 734-749.

16.FIGUEIREDO J. F. C. et al. Sobrevida e processos infecciosos em pacientes com AIDS: análise de acordo com os níveis séricos iniciais de vitamina A. **Revista da Sociedade Brasileira de Medicina Tropical.** 34 (5): 429-435, 2001.

17.GOLDMAN, L. M. D. et al. **Cecil Tratado de Medicina Interna**. 21° ed. Rio de Janeiro: Koogan, 2001.

18.HERNÁNDEZ -GONZÁLEZ, E. et al. Manifestaciones clinicas de la toxoplasmosis cerebral en pacientes cubanos con SIDA. **Revista de Neurologia.** 34 (7): 618-621, 2002.

19.HARRISON. **Medicina interna**. 15ª ed. Rio de Janeiro: Mc Graw Hill, 2004, v.2, p.1963-2027.

20.IONITA, C. et al. Mr Imaging Toxoplasmosis Encephalitis after Bone Marrow Transplantation: Paucity of Enhancement despite Fulminant Disease. **American Journal of Neuroradiology.** 25:270-273, 2004.

21.LAZO, E. J. et al. Meningoencefalites toxoplásmatica e chagásica em pacientes com infecção pelo vírus da imunodeficiência humana: diagnóstico diferencial anatomopatológico e tomográfico. **Revista da Sociedade Brasileira de Medicina Tropical.** 31(2): 163-171, 1998.

22.LEÃO, R. et al. **Doenças infecciosas e parasitárias**: Cejup, Belém,1997.

23.LOURO, Z. C. Disfunções Neuropsiquiátricas e Psicológicas na Infecção pelo HIV. **Revista de Epidemiologia.** 11(supl. 5): 16-18, 1997.

24.**Manifestações neurológicas e infecciosas na SIDA,** São Paulo, 2004. Disponível em: < htpp: // www.institutofleury.com.br >. Acesso em : 29 de outubro de 2004. Atualizado em fevereiro de 2002.

25.MASCHKE, M. Terapia antiretroviral. **Journal Neurology Neurosurgery and Psychiaytry, Alemanha**, 69.p. 376-380, 2000.

26.MAEDA,T. et al. Ais-related cerebral toxoplasmosis with hyperintense foci on T1-weighted MR images: A case report. **Journal of Infection.** The British Infection Society. Published by Elsevier Ltd. doi: 10.1016, 2006.

27.MUELLER-MANG, C. et al. Imaging chacteristics of toxoplasmosis encephalitis after bone marrow transplantation: report of two cases and review of the literature. **Neuroradiology.** 48:84-89, 2006.

28.POST, D. J. M. et al. Neuroimaging Clinics of North America. vol 7. n° 2. ed. Barton Dudlick. 1997.

29. RACHID, M; SCHECHTER, M. **Manual de HIV / AIDS.** 4.ed. Rio de Janeiro: Revinter, p. 76, 2000.

30.RAFFI, F. et al. A prospective study of criteria for the diagnosis of toxoplasmic encephalitis in 186 AIDS patients. **Departments of Infections and Tropical Diseases, University Hospital, Nantes.** Rapid Science Publishers, 11:1777-184, 1996.

31.RAMSEY,G.R. et. al. Central Nervous System Toxoplasmosis. **Neuroimaging Clinics of North America.** Vol. **7**. Number 2. 1997.

32.ROTH-VARGAS, Antônio. **Imagens Tomográficas**. Disponível em: < http://

www.fcm.unicamp.br>. Acesso em: 15 de fevereiro de 2006. Atualizado em abril de 2006.

32.SILVA, A. L. et al. Toxoplasmose do sistema nervoso central em pacientes sem evidência de imunossupressão: relato de caso. **Revista da Sociedade Brasileira de Medicina Tropical.** 34(5): 487-490, 2001.

34.SUBSAI, K. et al. Neurological complications in AIDS patients: the 1-year retrospective estudy in Chiang Mai University, Thailand. **European Journal of Neurology**, 11: 755-759, 2004.

35.SUZUKI, Y. et al. Microglia and macrophages as innate producers of interferon-gamma in the brain following infection with Toxoplasma gondii. **International Journal of Parasitology.** 35: 83 90, 2005.

36.TAVARES, W. et al. **Rotinas de Diagnóstico e Tratamento das Doenças Infecciosas e Parasitárias.** 1º ed. São Paulo: Atheneu, 2005.

37.TEIVE, A.H.G. et al. Hemicoréia - Hemibalismo associado a granuloma criptocócico em pacientes com SIDA**. Associação dos Arquivos de Neuro-Psiquiatria.** Print ISSN 0004-282x, v.58, n. 3B, set. 2000.

38.THULER, L. C. S. et al. Infecção pelo HIV: descritores de mortalidade em pacientes hospitalizados. **Revista de Saúde Pública.** Vol.32. n. 6, 1998.

39.UNIVERSIDADE FEDERAL DO PARÁ. Biblioteca Central**. Divisão de documentação e informações científicas. Normas para apresentação de trabalhos científicos**. Belém, 2004.

40.VERONESI, R**.** et al. **Tratado de infectologia.** 9 ªed. São Paulo : Atheneu, 2004.p.1310-1325.

41.WAINSTEIN, M. V. et al. Sensibilidade e Especificidade do Diagnóstico clínico,

sorológico e tomográfico da encefalite por *Toxoplasma gondii* na Síndrome da Imunodeficiência Humana Adquirida (SIDA). **Revista Brasileira de Medicina Tropical.** 26 (2): 71-75,1993.

42.ZERATI, E. **Neurotoxoplasmose**. São Paulo, 2002. Disponível em: < http:// www.neurologiaonline.com.br>. Acesso em: 15 de novembro de 2004. Atualizado em abril de 2004.

APÊNDICE A

SERVIÇO PÚBLICO FEDERAL
UNIVERSIDADE FEDERAL DO PARÁ
CENTRO DE CIÊNCIAS DA SAÚDE
CURSODE MEDICINA

Inscrição do trabalho de conclusão de curso

Título: "Neurotoxoplasmose: aspectos radiológicos em portadores de SIDA internados no Hospital Universitário João de Barros Barreto, de novembro de 2004 a novembro de 2005"

Autores

Gerusa Ninos Feitosa matrícula 0004013501

Karolliny da Silva Fidelix matrícula 000409601

Orientador (es): **Instituição**

Prof. José Antônio Brito Santos UFPA

Área do conhecimento onde será realizado o TCC:

Radiologia e Infectologia

Local/ instituição onde será desenvolvido:

Hospital Universitário João de Barros Barreto / UFPA

Belém, 05/10/05 **Assinatura: _____**

Aprovado em Reunião da Comissão de TCC realizado em _____/_____/_____

Coordenação :_____

APÊNDICE B

SERVIÇO PÚBLICO FEDERAL

UNIVERSIDADE FEDERAL DO PARÁ

CENTRO DE CIÊNCIAS DA SAÚDE

CURSO DE MEDICINA

CADASTRO DO ORIENTADOR

I – **Identificação**

Nome: José Antônio Brito dos Santos Sexo: Masculino

Profissão: Médico Radiologista Data de nascimento: 17/01/1953

Endereço Residencial: Rua Dom Romualdo Coelho, n° 829, ap. 601 Bairro: Umarizal

CEP: 66055-190

Cidade: Belém Fone: 32235993 **Fax**: (91) 32255224

E-Mail: **Celular**: 81219717

Local de trabalho: Hospital Beneficiente Portuguesa / UFPA

Função: Docente **Cargo**: Professor Propedêutica Médica

Endereço: Av. Generalíssimo Deodoro n° 01, Largo de Santa Luzia – DPTO de Clínica

Propedêutica

Bairro: Umarizal **CEP:** 66050-060 **Cidade**:Belém

Fone: 32152300 Fax

II - **Formação Acadêmica**:

1 – Graduação: Faculdade de Medicina e Cirurgia do Pará Ano: 1976 IES: UFPA

2 – Especialização: Radiologia Ano: 1979 IES: UFRJ

3 – Mestrado: Ano: IES:

4 – Doutorado: Ano: IES:

III – **Área de Conhecimento e/ ou Pesquisa:**

Ciências da Saúde - Radiologia

Belém,05/10/2005

Assinatura:_____

Coordenação :_____

APÊNDICE C

QUESTIONÁRIO

UNIVERSIDADE FEDERAL DO PARÁ

HOSPITAL UNIVERSITÁRIO JOÃO DE BARROS BARRETO

Neurotoxoplasmose: Achados radiológicos em portadores de SIDA internados no Hospital Universitário João de Barros Barreto, de novembro de 2004 a novembro de 2005.

Questionário

N° _____

DATA DA PESQUISA: _____/_____/_____

IDENTIFICAÇÃO:

N° do prontuário :_____

Nome: _____

Endereço :_____

_____Bairro:_____

Data do nascimento :_____/_____/_____

Idade: _____

Sexo: _____

Estado civil: ( ) solteiro ( ) viúvo ( ) separado

( ) casado ( ) desquitado ( ) ignorado

( ) amigado ( ) divorciado

Escolaridade: ( ) nenhuma ( ) 8 a 11 anos

( ) 1 a 3 anos ( ) 12 e mais

( ) 4 a 7 anos ( ) ignorado

Profissão: _____

Cor / raça: ( ) branca ( ) preta ( ) amarela

( ) parda ( )indígena ( ) ignorado

Manifestações Clínicas:

1. Cefaléia ( ) Sim ( ) Não ( ) Ignorado
2. Distúrbio motor ( ) Sim ( ) Não ( ) Ignorado
3. Astenia ( ) Sim ( ) Não ( ) Ignorado
4. Alteração visual ( ) Sim ( ) Não ( ) Ignorado
5. Rigidez nucal ( ) Sim ( ) Não ( ) Ignorado
6. Convulsão ( ) Sim ( ) Não ( ) Ignorado
7. Hemorragia intracraniana / vasculite ( ) Sim ( ) Não ( ) Ignorado

Achados Radiológicos : TC ( ) RNM ( )

1. Abcesso ( ) Sim ( ) Não ( ) Ignorado
2. Cisto ( ) Sim ( ) Não ( ) Ignorado
3. Nódulos ( ) Sim ( ) Não ( ) Ignorado
4. Calcificações ( ) Sim ( ) Não ( ) Ignorado

Meio de contágio _____

Data de internação _____/_____/_____

Data de alta _____ / _____/ _____

Data do óbito _____/_____/_____