



UNIVERSIDADE FEDERAL DO PARÁ
CAMPUS UNIVERSITÁRIO DE CASTANHAL
FACULDADE DE MEDICINA VETERINÁRIA

DAIARA JOANA LIMA DE FARIAS

**USO DE LASERTERAPIA COMO MÉTODO COMPLEMENTAR NO TRATAMENTO DE FERIDA
CUTÂNEA EM GATA: RELATO DE CASO**

CASTANHAL
2024

DAIARA JOANA LIMA DE FARIAS

**USO DE LASERTERAPIA COMO MÉTODO COMPLEMENTAR NO TRATAMENTO DE FERIDA
CUTÂNEA EM GATA: RELATO DE CASO**

Trabalho de Conclusão de Curso apresentado à
Faculdade de Medicina Veterinária, da Universidade
Federal do Pará, para obtenção do título de Médico(a)
Veterinário(a).

Orientador (a): Prof. Dr. Roberto Thiesen

CASTANHAL
2024

Dados Internacionais de Catalogação na Publicação (CIP) de acordo com ISBD
Biblioteca do Instituto de Medicina Veterinária – Campus Castanhal

F224u Farias, Daiara Joana Lima de.
 Uso de laserterapia como método complementar no
 tratamento de ferida cutânea em gata: relato de caso / Daiara
 Joana Lima de Farias. _ 2024
 22 p. ; il.

 Orientador: Roberto Thiesen

 Trabalho de Conclusão de Curso (Graduação em Medicina
Veterinária) – Universidade Federal do Pará, Campus Castanhal –
Castanhal, 2024.

 1. Dermatologia veterinária. 2. Laserterapia. I. Thiesen,
Roberto (orient.). III. Título.

CDD: 22. ed. 636.08965

USO DE LASERTERAPIA COMO MÉTODO ALTERNATIVO NO TRATAMENTO DE FERIDA
CUTÂNEA EM GATA: RELATO DE CASO

Trabalho de Conclusão de Curso apresentado à Faculdade de Medicina Veterinária, do Instituto de Medicina Veterinária, da Universidade Federal do Pará, para obtenção do título de Médica Veterinária.

Data da aprovação: 02/07/2024

Conceito: Excelente

BANCA EXAMINADORA




Orientador — Prof. Dr. Roberto Thiesen
Universidade Federal do Pará



Examinador (a) — Prof. Dra. Roberta Martins Crivelaro Thiesen

Universidade Federal do Pará



Examinador (a) — M. V. Raphael Nogueira Protásio Lopes de Oliveira

AGRADECIMENTOS

Um sonho fez-se possível, agradeço a minha mãe Dulcilene Lima e meu pai Ramilton Farias pela vida e por todo o suporte durante esses anos, nada seria possível sem o apoio de vocês. Agradeço a minha tia Altamira Lima, por ter ser uma peça fundamental no meu desenvolvimento acadêmico e como pessoa. Vocês me moldaram como pessoa, amo vocês incondicionalmente, gratidão eterna.

Meus agradecimentos a minhas amigas Raquel Moraes e Lidiany Cardoso, por deixarem meus dias mais leves e por serem as pessoas mais maravilhosas que eu poderia ter conhecido, ter vocês como amigas, me deu forças todos os dias. A minha amiga Amanda Silva, que me ajudou muito neste trabalho, não me deixou desistir e me apoiou sempre que precisei, obrigada pelo suporte, tanto na vida acadêmica, quanto na vida pessoal, amo você.

Agradeço a minha namorada Jéssica Paiva, por ser o amor da minha vida, por todo o apoio e suporte que me ofereceu durante esses anos, amo você.

Agradeço a Deus por atender minhas orações e tornar esse momento real, a Ti toda honra e glória.

RESUMO

A utilização do Laser de Baixa Intensidade (LLLT) é descrita como método alternativo no tratamento de feridas cutâneas. Como recurso terapêutico alternativo e inovador, é possível utilizar o feixe de baixa intensidade como terapia acessória no tratamento de feridas cutâneas. O presente trabalho tem como objetivo apresentar um caso de uma paciente felina, castrada, sem raça definida (SRD), com aproximadamente 1 ano de idade, com histórico de apatia e inapetência. A paciente deu entrada em clínica particular na cidade de Castanhal, Pará. A mesma apresentava lesão cutânea de medido cerca de 10 cm de extensão em região lombosacral, a qual utilizou-se como tratamento alternativo a LLLT. No primeiro atendimento, após tricotomia a ferida apresentou ulcerações e foi iniciado o processo de desbridamento manual da ferida, para melhor acompanhamento da ferida a paciente foi internada. Inicialmente, o tratamento definido foi realizado com curativo hidrocoloide que proporcionou o desbridamento autolítico em um período de 48h, após isso o curativo foi retirado e o tratamento teve seguimento com o uso de *Kollagenase* SID pelo período de 14 (quatorze) dias. Posteriormente, o tratamento foi alterado para associação de sulfadiazina de prata a 1% SID com sessões de LLLT a cada 48h, totalizando 9 (nove) sessões. Ao final desse período de tratamento houve melhora significativa da lesão, com diminuição do tamanho da lesão, medindo menos de 3 cm e a ferida apresentava em torno de 90%. A paciente recebeu alta médica ao final das sessões de laser, com recomendações de curativos diários em casa até completa cicatrização da ferida.

Palavras-chave: laserterapia; ferida; felino.

ABSTRACT

The use of Low-Level Laser Therapy (LLLT) is described as an alternative method in the treatment of cutaneous wounds. As a complementary and innovative therapeutic resource, it is possible to use low-intensity beams as an ancillary therapy in the treatment of cutaneous wounds. The present report aims to present a case of a female feline patient, spayed, mixed breed, of approximately 1 year old, with a history of apathy and inappetence. The patient was admitted on March 29, 2023, on a private veterinary clinic located in Castanhal, Pará. She presented a cutaneous lesion measuring approximately 10 cm over the lumbosacral region, for which LLLT was used as an alternative treatment. At the first appointment, after shaving, ulcerations were observed in the wound, and manual debridement was performed. For better monitoring of the wound's evolution, the patient was hospitalized. Initially, treatment was carried out with a hydrocolloid dressing, which provided autolytic debridement within 48 hours. After this period, the dressing was removed, and treatment continued with the use of *Kollagenase* ointment once a day for 14 days. Subsequently, the treatment was changed to the combination of 1% silver sulfadiazine ointment once a day with LLLT sessions every 48 hours, totaling 9 sessions. At the end of this treatment period, there was a significant improvement in the lesion, with a reduction in wound size of approximately 90%. The patient was discharged at the end of the laser sessions, with recommendations for daily dressings at home until complete wound healing.

Key-words: laser therapy; wound; feline.

SUMÁRIO

1	INTRODUÇÃO.....	8
2	REVISÃO DE LITERATURA.....	8
2.2	Introdução a laserterapia veterinária.....	8
2.2	Mecanismo de ação da laserterapia.....	9
2.3	Aplicações clínicas em medicina veterinária.....	11
3	RELATO DE CASO.....	11
4	DISCUSSÃO.....	19
5	CONCLUSÃO.....	20
6	REFERÊNCIAS.....	21

LISTA DE ILUSTRAÇÕES

Figura 1 – Abscesso ulcerado, apresentando áreas com aspecto necrótico após tricotomia região. Registro do dia 29/03/23, dia da entrada da paciente.....	12
Figura 2 – Lesão após limpeza e retirada de tecido necrótico, lesão medindo aproximadamente 10cm x 8cm, registro do dia 29/03/23 em que a paciente deu entrada ao atendimento clínico.....	13
Figura 3 – Aspecto da ferida após 14 dias de tratamento com pomada a base de colagenase, tamanho de 10cm x 8cm.....	15
Figura 4 – Cicatrização da ferida na terceira sessão de laserterapia, redução do diâmetro da ferida, indicativo de resposta a terapia com laser.....	16
Figura 5 – Aspecto da ferida após a sexta sessão de laserterapia, redução em 40% em relação ao tamanho inicial, tamanho de 6cm x 5,5cm.....	17
Figura 6 – Dia da alta médica, a lesão apresentava 2,5cm x 2cm de diâmetro.....	18
Figura 7 – Aspecto da lesão durante o retorno da paciente 10 dias após a alta médica, a lesão apresentava 1,5cm x 1cm de diâmetro.....	19

LISTA DE TABELAS

TABELA 1 – Resultado do exame hematológico da paciente felina, fêmea, SRD, colhido do dia 20/03/23, com os valores de referência.....	13
---	----

1. INTRODUÇÃO

Na rotina clínica veterinária, há grande quantidade de atendimentos de lesões cutâneas derivadas de diversas causas como traumas automobilísticos, mordeduras, aplicações errôneas de medicações, zootoxinas, entre outros. Partindo desta problemática, o tratamento pode ser definido como clínico ou cirúrgico, dependendo da gravidade do caso.

Em relação lesões cutâneas, os cuidados com a ferida devem ser realizados por meio de protocolos adequados, aplicados por profissionais capacitados e com conhecimentos técnico-científicos específicos capazes de identificar a causa, intervir da maneira mais adequada em cada caso e avaliar os resultados obtidos quanto à cicatrização da lesão. Nesse sentido, existem vários tratamentos que podem ser empregados, incluindo diferentes tratamentos farmacológicos, técnicas cirúrgicas e tratamentos complementares, dentre eles a laserterapia, que pode ser uma peça auxiliar importante..

Há uma crescente busca por avanços tecnológicos e terapêuticos na medicina veterinária com o intuito de proporcionar o aumento do bem-estar e qualidade de vida dos nossos pacientes. Com isso, a Terapia com Laser de Baixa Intensidade (LLLT, do inglês “Low-Level Laser Therapy”) surge como um novo instrumento terapêutico, oferecendo uma abordagem inovadora e promissora no tratamento de diversas condições de saúde animal (Godine, 2014).

A LLLT é descrita como método alternativo na dermatologia para o tratamento de feridas cutâneas, além de diminuir a dor e diminuir respostas inflamatórias do organismo (Medrado et al, 2003). O laser consiste na amplificação de luz por emissão estimulada por radiação. Com a utilização de um dispositivo é possível produzir um feixe de luz, sendo este de baixa ou alta intensidade, sendo possível utilizar o feixe de baixa intensidade como terapia coadjuvante no tratamento de feridas cutâneas (Galleguillos & Formenton, 2022).

Cavalcanti et al.,2011 classificam os lasers medicinais de duas formas: lasers de alta potência, chamados de lasers cirúrgicos, os quais são indicados para procedimentos cirúrgicos com uso de corte, coagulação e cauterização e lasers de baixa potência chamados lasers terapêuticos que são utilizados como meio terapêutico e de bioestimulação, capazes de acelerar processos de cicatrização

Sendo assim, o objetivo do presente trabalho é relatar o uso da LLLT como método complementar na terapêutica de feridas cutânea de uma gata, a qual apresentou resultados significativos e satisfatórios.

2. REVISÃO DE LITERATURA

2.1. INTRODUÇÃO A LASERTERAPIA VETERINÁRIA

A laserterapia na medicina veterinária é uma modalidade terapêutica que tem ganhado crescente reconhecimento e adoção após sua invenção e utilização dentro da medicina. Foi por volta dos anos 90 que o uso da LLLT ganhou participação nos diversos tratamentos dentro da medicina veterinária, ela envolve o uso

de luz laser em baixa intensidade para tratar diversas condições em animais, desde lesões musculoesqueléticas até problemas de pele, alívio da dor e diminuição da inflamação (Medrado et al., 2003; Godine, 2014).

Embora o uso do termo laserterapia seja amplamente utilizado, o termo fotobiomodulação é mais preciso. O uso popular da fotobiomodulação em dispositivos que emitem luz para o aquecimento de tecidos celulares, podem ser utilizados com a aplicação de luz infravermelha e vermelha, ou outras aplicações de energia luminosa que dependem de efeitos térmicos para o seu mecanismo (Anders et al., 2015).

A LLLT utiliza a luz laser que é monocromática, ou seja, possui somente um comprimento de onda, em somente uma cor, o que leva os fótons a percorrerem somente uma direção. A região atingida é estimulada a passar por processos que induzem a regeneração, sem riscos de efeitos colaterais no tecido incidido pela LLLT (Millis & Adamson, 2008). A terapia com LLLT é não-invasiva e pode ser aplicada em animais de várias espécies. Dentre as principais formas de lasers, as mais utilizadas são os lasers de Diodo e de Hélio-Neônio (Hamblin, 2017).

Os lasers de Diodo são considerados eficazes na penetração de tecidos mais profundos e podem ser utilizados na recuperação de lesões ósseas. Já os lasers de Hélio-Neônio emitem luz na faixa do espectro visível na cor vermelha, não penetram profundamente os tecidos como os de Diodo e podem ser utilizados majoritariamente na recuperação de lesões cutâneas e odontológicas (Ortiz, et al., 2001).

2.2 MECANISMO DE AÇÃO DA LASERTERAPIA

O laser consiste na amplificação de luz por emissão estimulada por radiação. Com a utilização de um dispositivo é possível produzir um feixe de luz com baixa ou alta intensidade. No tocante à lesões cutâneas, um feixe de baixa intensidade pode ser utilizado como estimulante em processos de cicatrização (Galleguillos & Formenton, 2022).

Existem três fases de cicatrização de feridas; as fases inflamatória, proliferativa e de remodelação. A fase inflamatória é iniciada no momento da lesão e inicia-se com hemostasia e formação do tampão plaquetário. As plaquetas liberam fator de crescimento derivado de plaquetas que atrai, macrófagos, que são os mais importantes, pois atraem fibroblastos e iniciam a fase proliferativa. Os fibroblastos fazem diferenciação em miofibroblastos e causam contração tecidual.

A resistência à tração é aumentada pela reorganização do colágeno e o resultado final é uma ferida que atinge 80% da resistência do tecido não lesionado, na fase de remodelação. (Medrado et al.; 2003, Swain,1997). Foi demonstrado em estudos experimentais que a terapia a laser reduz a dor, influencia positivamente as fases inflamatória, proliferativa e de maturação da cicatrização de feridas e aumenta a resistência à tração da ferida (Medrado et al.,2003; Gal et al.,2009; Standler., 2001).

Estudos apontam que a terapia com laser de baixa intensidade atua na fase de reação inflamatória, na proliferação celular e na síntese dos elementos que compõem a matriz extracelular, além de atuar também no período posterior, denominado remodelamento. Considerado como biomodulador nas células e nos tecidos, a

laserterapia induz a proliferação celular, neoformação tecidual, revascularização, aumento da microcirculação, redução do edema e da dor. (Machado et al.;2017).

Dentre os efeitos obtidos do uso do laser de baixa potência, segundo a revisão de literatura feita por Lima et al. 2018, também estão a recomposição dos tecidos, ações anti-inflamatórias, efeitos analgésicos e cicatrizantes. Outro estudo bibliográfico feito por Baravesco et al. 2019 com base em artigos publicados de 2004 a 2017 do uso de laserterapia em humanos, ressaltou que a terapia com laser de baixa potência (LLLT) pode ser um tratamento adjuvante capaz de acelerar o processo cicatricial de lesões teciduais e promover melhora no bem-estar dos pacientes.

Os efeitos terapêuticos da laserterapia em animais são mediados por vários mecanismos, desde a liberação de enzimas como histamina e serotonina, normalização do potencial de membrana, aumento do trofismo local, estímulo da microcirculação, até efeitos analgésicos, anti-inflamatórios e antiedematosos, apontaram Barroca & Zibbechi (2008).

A fotobiomodulação é dada através da absorção da luz por cromóforos nas células, aumentando seu metabolismo devido ao estímulo na produção de trifosfato de adenosina (ATP), acelerando os processos de reparação tecidual por aumento na proliferação de fibroblastos e na cicatrização e regeneração de tecidos lesados (Abreu et al, 2011; Carrinho et al, 2006).

A laserterapia possui o potencial de reduzir a inflamação em condições como artrite e lesões musculares agindo diretamente em mediadores pró-inflamatórios, pode aumentar o fluxo sanguíneo local e oxigenação dos tecidos, que são fatores importantes na recuperação de mesmos. O uso de laser em lesões também garante o fornecimento nutricional do tecido, acelerando ainda mais o processo de cicatrização no caso de feridas cutâneas (Garcia et al., 2012).

O uso de LLLT também provoca alívio da dor em animais por meio da modulação de neurotransmissores, liberação de endorfinas e inibição de estímulos dolorosos para o SNC. Além disto, o controle da dor é somado ao efeito anti-inflamatório por meio da modulação da liberação das prostaglandinas e bradicinina no local da lesão, os quais possuem efeitos na inervação autônoma associada a respostas neuro-humorais, que promovem resposta sistêmica da dor (Galleguillos & Formenton, 2022).

Existem três propriedades da luz do laser, as quais são responsáveis pela penetração através dos tecidos: colimação, coerência e monocromaticidade.

1. Colimação:

A colimação configura a capacidade de agrupamento da potência óptica, onde os fótons mantêm-se não divergentes, permitindo a passagem através dos tecidos.

2. Coerência

A coerência estabelece que a emissão dos feixes esteja na mesma fase, ocorrendo de modo simultâneo e em uma mesma direção.

3. Monocromaticidade:

Quanto à monocromaticidade, esta consiste na emissão de um comprimento de onda de cor única (GINANI et al, 2015).

2.3 APLICAÇÕES CLÍNICAS EM MEDICINA VETERINÁRIA

A laserterapia pode ser utilizada na medicina veterinária em diversas especialidades. Já foi demonstrado seu uso dentro da ortopedia no tratamento de lesões e distúrbios esqueléticos como osteoartrite, fraturas, displasia coxofemoral e lesões de tendão. Na dermatologia foi utilizada em afecções cutâneas, cicatrização de feridas, alívio da dor, dermatite alérgica e piodermatite. A LLLT também já foi aplicada na odontologia veterinária, fisioterapia veterinária e na terapia pós-cirúrgica veterinária, estando relacionada à regeneração tecidual, alívio da dor e cicatrização (Medrado et al. 2003; Godine, 2014, Wardlaw et al., 2019).

A aplicação do laser deve ser feita perpendicular à área lesionada, pode ser administrada em forma pontual, onde o laser passa um tempo em determinado ponto, ou pode ser administrada por varredura, o laser vai percorrendo toda a extensão da lesão (Millis & Adamson 2018). A penetração no tecido alvo está ligada ao comprimento de onda usado, não tendo relação à potência do laser, em caso de feridas superficiais a recomendação é de 600-800nm. Já a fotobiomodulação, que deve ser atingida para que seja obtido o resultado desejado, está diretamente relacionada com a dose utilizada. Para feridas abertas e agudas a recomendação da dose é de 2-6 J/cm² (Formenton, 2022).

3. RELATO DE CASO

No dia 29/03/2023, uma paciente da espécie felina, fêmea, sem raça definida, com aproximadamente 1 ano de idade, deu entrada ao atendimento clínico, em clínica particular, com histórico de apatia e inapetência. A principal queixa da tutora era de que a paciente se apresentava arredia e não estava se alimentando, a tutora não estava ciente da lesão até o momento da consulta e, infelizmente, não soube dar indícios da origem da lesão. A paciente não tinha acesso a rua e ficava restrita ao ambiente da casa. A paciente tinha temperamento agressivo e apresentava regiões com alopecia em áreas de ventre, dorso e patas, sendo esta causada por lambedura excessiva.

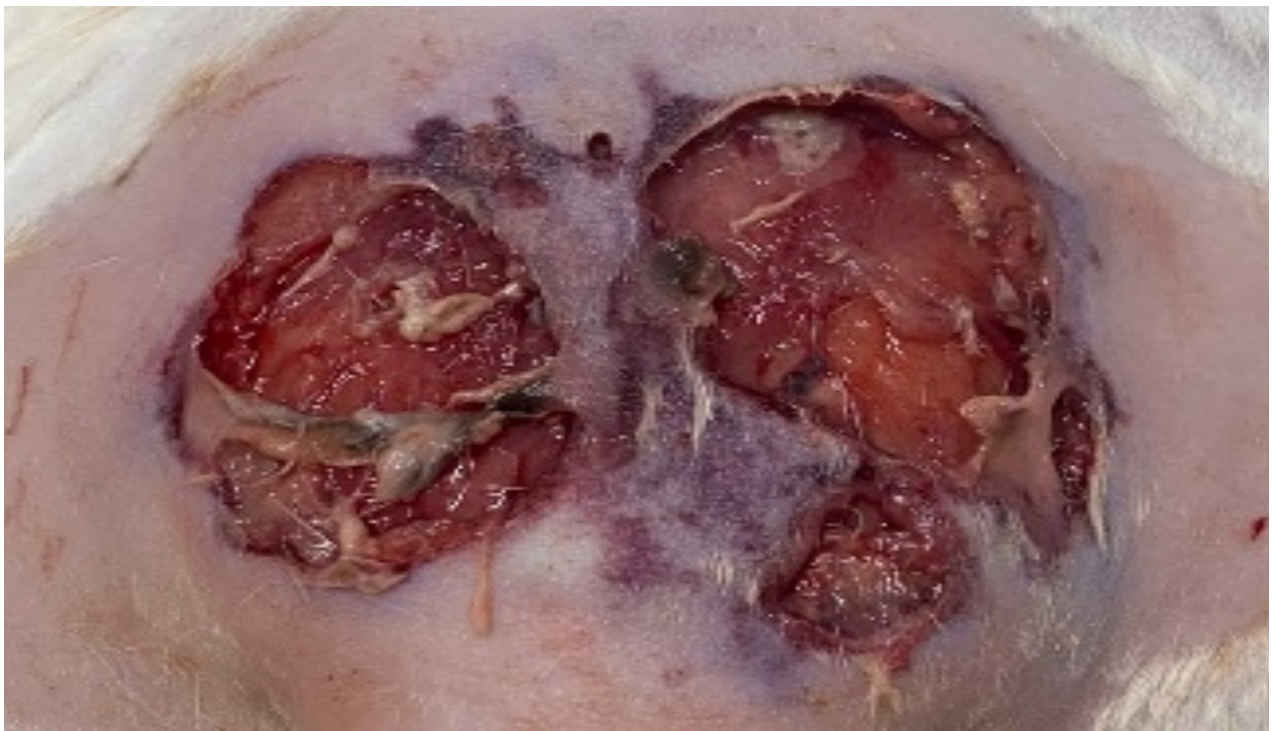
Na avaliação física geral, a paciente apresentou alterações de parâmetros vitais: frequência cardíaca de 188bpm, frequência respiratória de 60rpm, temperatura retal de 39,6°C, pressão arterial de 130mmHg e grau de desidratação de 8%.

Durante o exame físico, a paciente demonstrou dor e aumento de volume na região lombossacra. Ao realizar o exame específico da lesão, a paciente apresentou-se incomodada e agressiva, portanto, foi necessário sedação. Para tal, utilizou-se cetamina na dose de 7mg/kg associada a midazolam na dose de 0,3mg/kg

aplicado por via intramuscular (IM), para que fosse possível realizar a limpeza do local e fazer melhor avaliação da extensão da região lesionado.

Após a realização da tricotomia do local, observou-se a presença de um abscesso, com áreas em aspecto necrótico (Figura 1). Durante a tricotomia o abscesso ulcerou, o conteúdo do abscesso era em sua grande maioria exsudato purulento, havendo partes de exsudato sanguinolento. Após a drenagem no abscesso e devido grande quantidade de tecido necrosado um desbridamento da região foi realizado, para retirar o tecido necrosado.

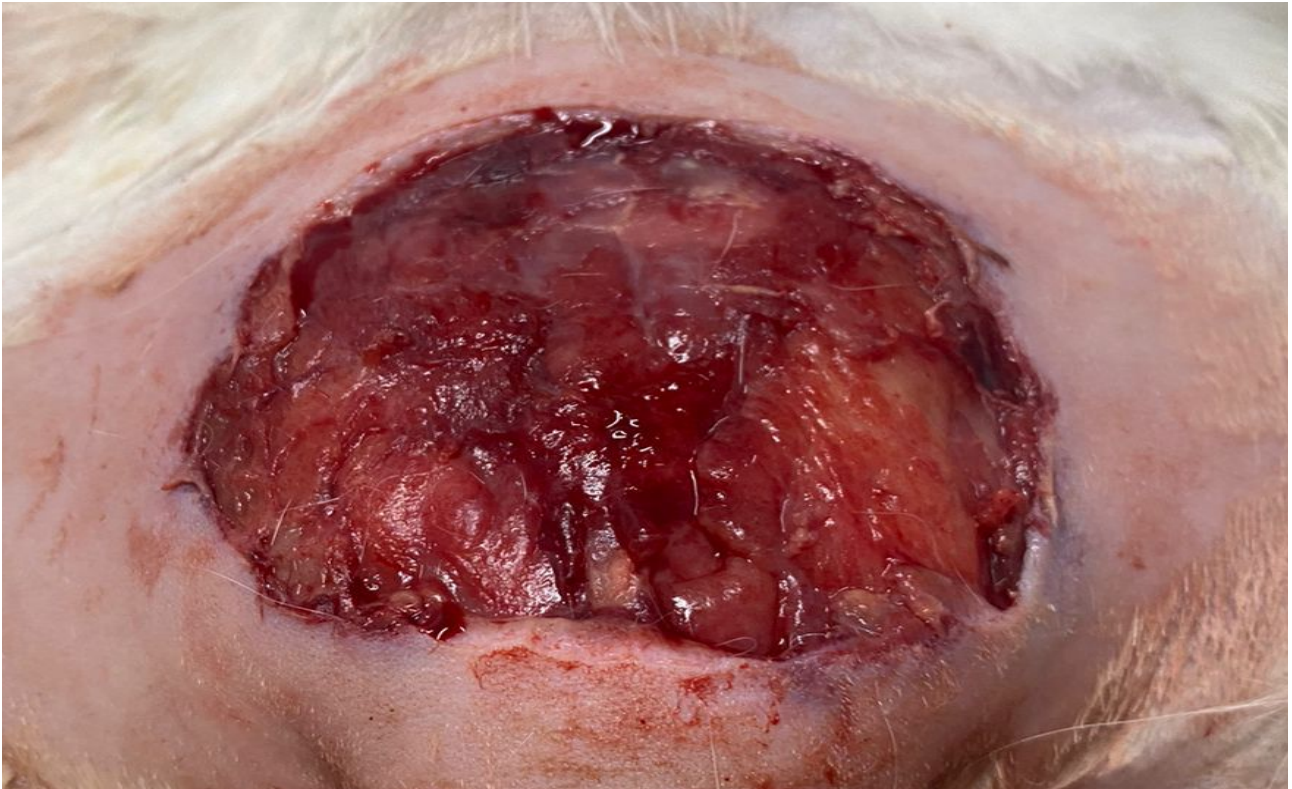
Figura 1 – Abscesso ulcerado, apresentando áreas com aspecto necrótico após tricotomia região. Registro do dia 29/03/23, dia da entrada da paciente.



Fonte: a autora.

Logo, ao final da limpeza, observou-se uma lesão a nível dérmico com extensão aproximada de 10cm x 8cm (Figura2).

Figura 2 – Lesão após limpeza e retirada de tecido necrótico, medindo aproximadamente 10cm x 8cm, registro do dia 29/03/23 em que a paciente deu entrada ao atendimento clínico.



Fonte: a autora.

Exames complementares foram solicitados para que fosse possível obter melhor elucidação do caso. Foi feita colheita de sangue e as amostras foram enviadas ao laboratório interno, os exames foram processados em máquinas IDEXX, os valores obtidos assim como os valores de referência estão dispostos na Tabela 1. As alterações apresentadas foram clinicamente tratadas durante o período de internação, demais parâmetros se encontraram dentro da normalidade.

Tabela 1 - Resultado do exame hematológico da paciente felina, fêmea, SRD, colhido do dia 29/03/23, com os valores de referência.

Parâmetros	Resultados	Referências
Hemácias	6,29M/uL	6.54 – 12.20
Hematócrito	26,1%	30.3 – 52.3
Hemoglobina	9,1g/dL	9.8 – 16.2
Plaquetas	249K/uL	151 – 600
Leucócitos Totais	14.5K/uL	2.87 – 17.02
Neutrófilos (bastonetes)	0,76K/uL	2.30 - 10.29
Monócitos	3,54K/uL	0.05 – 0.67

Linfócitos	9,62K/uL	0.92 – 6.88
Eosinófilos	0,55K/uL	0.17 – 1.57
Ureia	15mg/dL	16 - 33
Creatinina	1,0mg/dL	0,6 – 1.6
ALT	37U/L	12 - 115
Proteínas totais	6,9g/dL	5.2 – 8.2

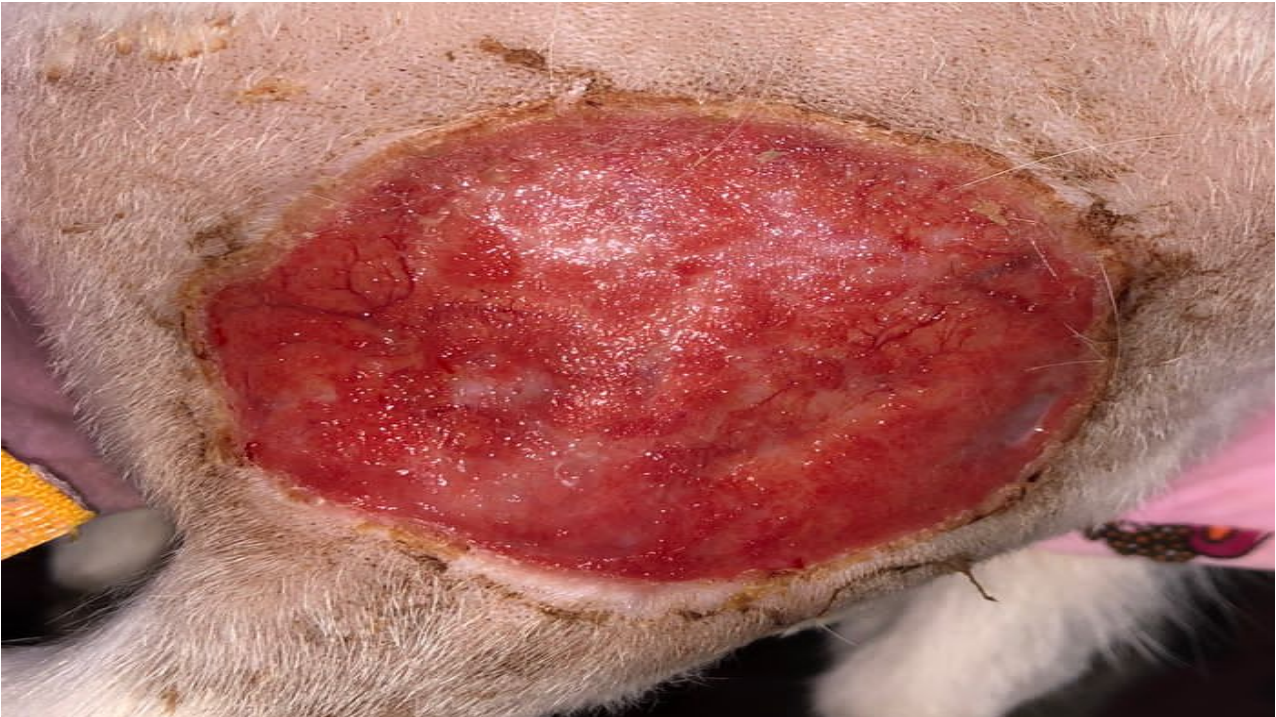Fonte: a autora.

Ademias, foram solicitados e realizados exames de ultrassonografia abdominal e radiografia lombossacral nas projeções VD e LL direito, os quais não apresentaram alterações significativas.

De acordo com o histórico apresentado e utilizando como base o aspecto da lesão e exames complementares, a hipótese diagnóstica foi finalizada em lambadura por estresse com evolução para abscesso.

Após a realização dos exames, a paciente foi admitida em internação para melhor acompanhamento da ferida e manejo da paciente. Inicialmente, adotou-se o tratamento com curativo hidrocoloide, que permaneceu na ferida por um período de 48 horas, para que o curativo realizasse um desbridamento autolítico na lesão. Após o desbridamento autolítico obtido, decidiu-se retirar o curativo e continuar o tratamento da ferida com limpeza à base de solução fisiológica 0,9% associada a aplicação de pomada à base de collagenase, uma vez ao dia (SID) num período de 14 dias. Ao final do período de tratamento não foi observada boa evolução na cicatrização da ferida e a mesma estava apresentando pouca redução de tamanho (Figura 3).

Figura 3 - Aspecto da ferida após 14 dias de tratamento com pomada a base de colagenase, tamanho de 10cm x 8cm.



Fonte: a autora.

A partir deste ponto, foi discutida a troca do tratamento, decidindo-se pelo uso de pomada a base de sulfadiazina de prata a 1% e incluindo como terapia auxiliar, o uso do LLLT, iniciou-se um novo protocolo de tratamento da ferida com o uso de LLLT a cada 48 horas associado a administração tópica de sulfadiazina de prata 1%, descartando o uso da pomada a base de colagenase, mantendo somente a limpeza com solução fisiológica a 0,9% uma vez ao dia (SID).

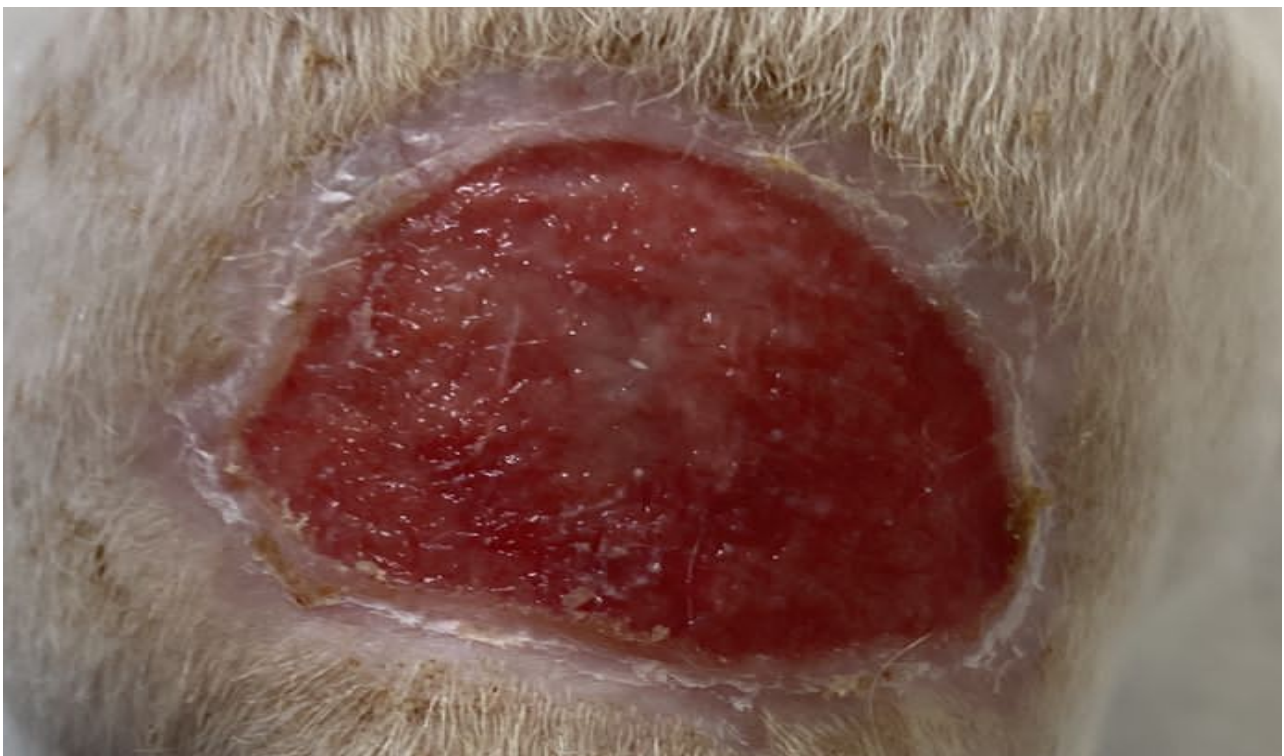As sessões de laserterapia consistiam na aplicação do diodo laser vermelho, na dose de 2J, sendo a mesma realizada de maneira pontual em pontos demarcados com distância de 2 cm entre cada ponto em toda a extensão da lesão, com a aplicação durando cerca de 20 segundos em cada ponto demarcado. O aparelho de laser utilizado nas sessões foi o Therapy EC DMC®, o qual pode emitir diodo laser vermelho e diodo laser infravermelho. Ao final da sessão, a ferida era coberta com pomada a base de sulfadiazina de prata a 1%. Nos dias de intervalo entre as sessões de laser, os curativos foram realizados por meio de limpeza da ferida, com soro fisiológico 0,9%, com posterior aplicação de pomada a base de sulfadiazina de prata a 1%.

A paciente permaneceu na clínica o período de 40 dias e, devido ao seu temperamento agressivo, recebeu aplicação tópica de gel transdérmico de pregabalina, o qual era aplicada na parte interna da orelha na dose de 2mg/kg duas vezes ao dia (BID), com o objetivo de facilitar o manejo da mesma e reduzir o estresse. Contudo, neste manejo a paciente apresentou letargia e, portanto, a frequência de aplicação do gel foi reduzida

para uma vez ao dia (SID), tendo a paciente estabilizado nesta dose e frequência. O processo de “desmame” desta medicação foi realizado ainda no período de internação.

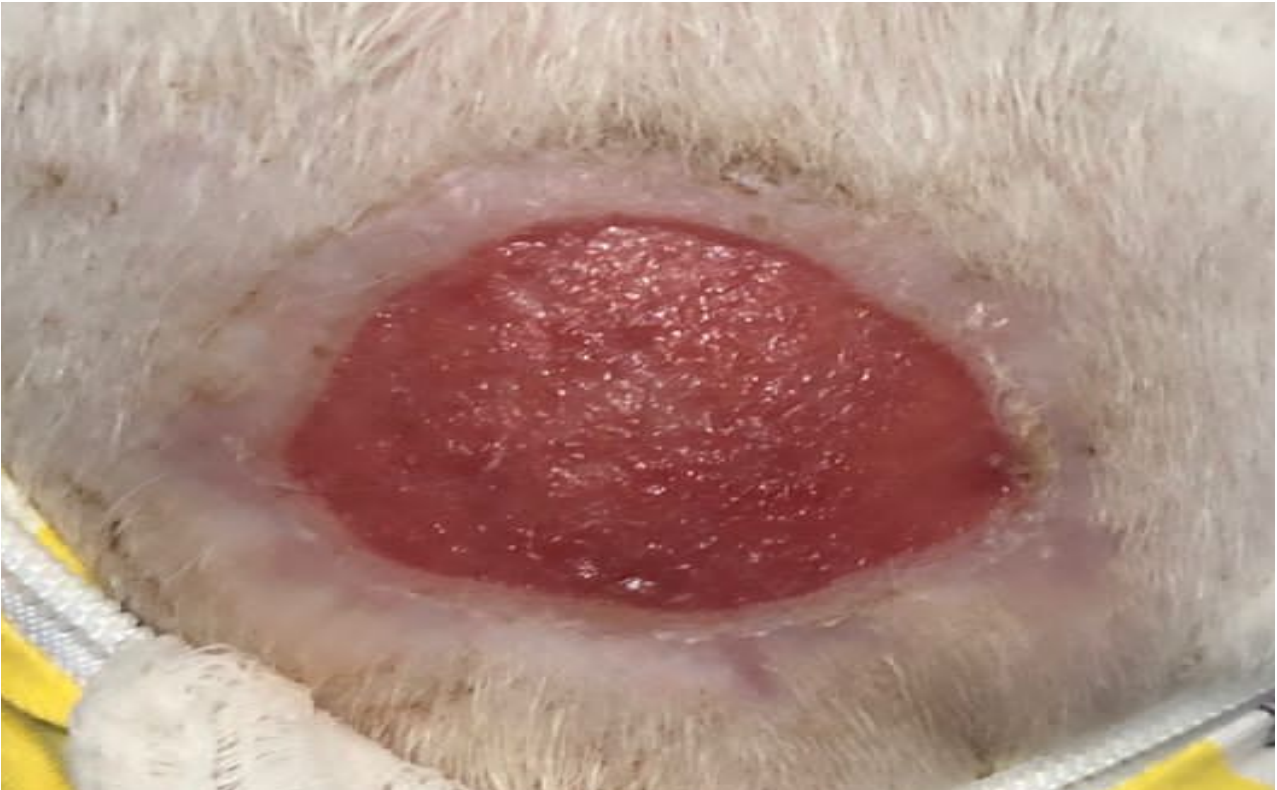Foram realizadas ao todo 9 sessões de laserterapia, Com o uso da LLLT como adjuvante ao tratamento da paciente, foi possível observar a regressão da ferida a cada sessão. Já foi possível observar diminuição do tamanho da lesão após a terceira sessão (Figura 4), sendo que a ferida começou a fechar das bordas para o interior. Após a sexta sessão (Figura 5), foi observada redução de 40% do tamanho inicial da lesão, com a mesma apresentando 6cm X 5,5cm de diâmetro.

Figura 4 - Cicatrização da ferida na terceira sessão de laserterapia, redução do diâmetro da ferida, indicativo de resposta a terapia com laser.



Fonte: a autora.

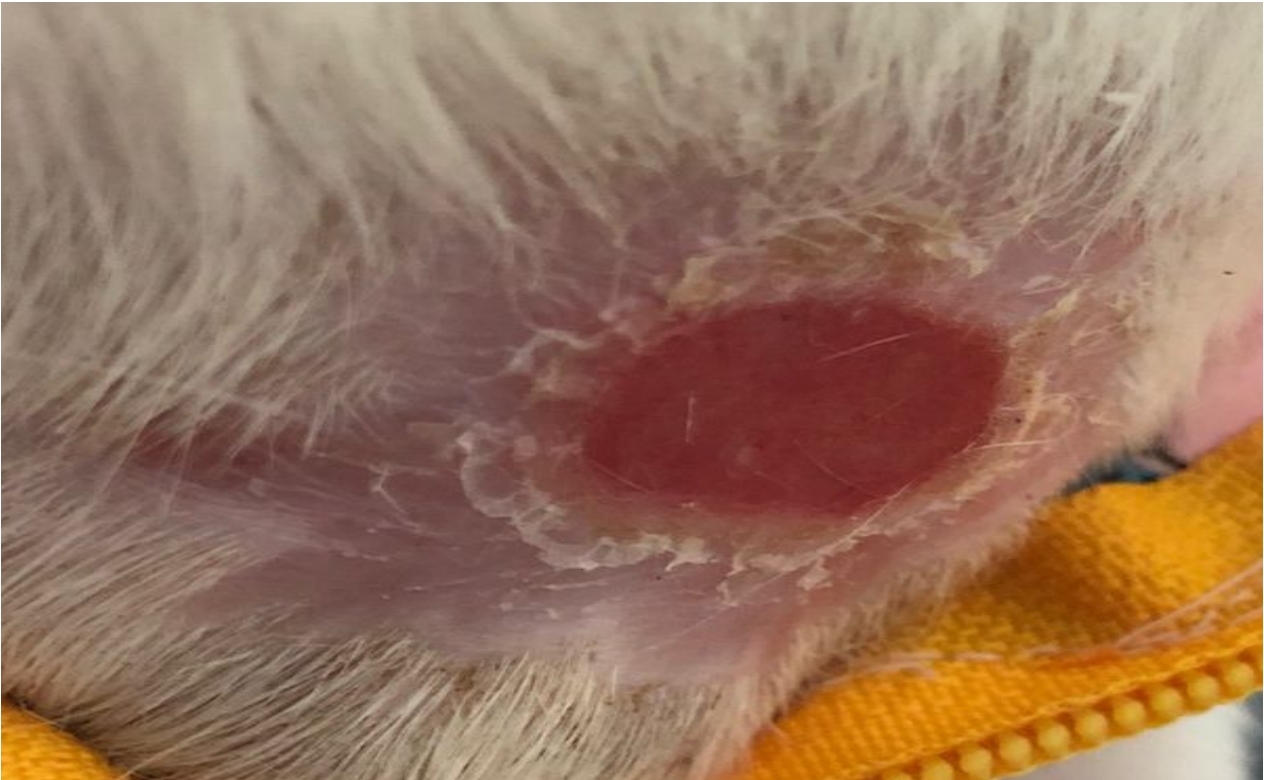Figura 5 - Aspecto da ferida após a sexta sessão de laserterapia, redução em 40% em relação ao tamanho inicial, tamanho de 6cm x 5,5cm



Fonte: autoral.

Ao final do tratamento, com um total de nove sessões, a ferida apresentava cerca de 2,5 cm x 2 cm de diâmetro (Figura 6) e a paciente teve indicação de alta médica. A paciente recebeu alta após 40 dias internada, com orientações de limpeza da lesão com soro fisiológico 0,9% e aplicação de pomada Nebacetin®, além da utilização de roupa cirúrgica até a completa cicatrização.

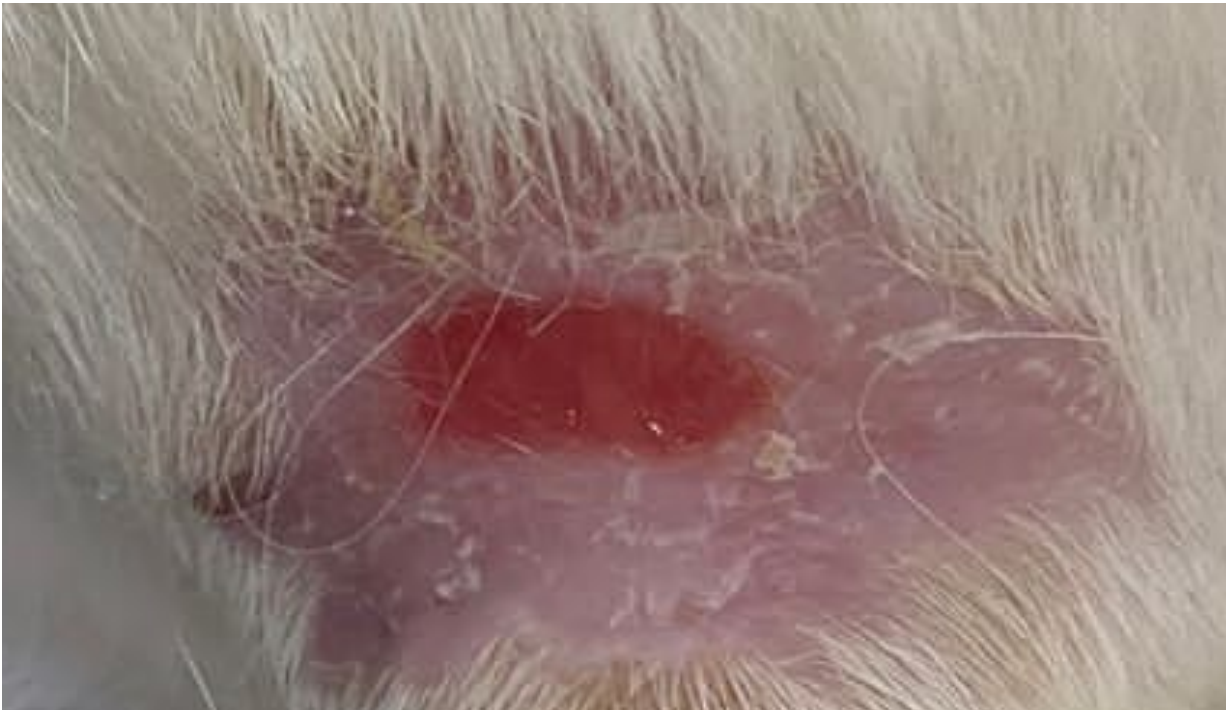
Figura 6 – Dia da alta médica, a lesão apresentava 2,5cm x 2 cm de diâmetro.



Fonte: a autora.

A paciente foi reavaliada no retorno médico após 10 dias, a lesão apresentava 1,5 cm de diâmetro (Figura 7). A partir daí, a utilização da pomada foi suspensa e manteve-se somente a limpeza com solução fisiológica 0,9%. Foi solicitado à tutora que mandasse fotos da lesão para avaliação até completa cicatrização. A mesma mandou algumas fotos ao longo do processo, porém após certo período não houve mais retorno por parte dela sobre a cicatrização completa.

Figura 7 - Aspecto da lesão durante o retorno da paciente 10 dias após a alta médica, a lesão apresentava 1,5cm x 1cm de diâmetro.



Fonte: a autora.

4. DISCUSSÃO

O presente trabalho apresentou um caso de um felino, com uma ferida importante sobre a região lombossacra, cuja terapia convencional não demonstrou melhoras e que, após a introdução da laserterapia (LLLT), foi observada melhora progressiva na cicatrização da mesma, culminando, até quando o caso foi acompanhado, no fechamento da ferida quase em sua totalidade.

Neste caso, a paciente apresentou uma lesão dermonecrotica. Dentre as diversas hipóteses etiológicas, foram consideradas o trauma, uma lesão por lambedura por estresse, dermatite, queimadura e zootoxina. Com base no histórico, a hipótese diagnóstica mais provável foi de lesão por lambedura por estresse com formação de abscesso, porém, nada foi comprovado.

O tratamento clínico estabelecido foi definido a partir dos sinais clínicos apresentados no momento da admissão da paciente na clínica, inicialmente foi introduzido protocolos de analgesia e controle de temperatura. O tratamento recomendado pela literatura para lesões cutâneas que há a possibilidade de fechamento por segunda intenção como no relato, utilizam-se bandagens que visam proteger, evitar contaminação, promover conforto ao paciente, desbridar o tecido necrótico, absorver o exsudato e fornecer um ambiente úmido ao tecido (Stashak, 2003). Portanto, realizou-se a limpeza da ferida, retirada de tecidos desvitalizados e necróticos e aplicação de bandagem com o uso de pomada à base de collagenase.

No entanto, no presente caso, não foi observada nenhuma melhora com a instituição deste tratamento, mesmo após 14 dias. Das alternativas de tratamento ventiladas, optou-se pelo uso de pomada de sulfadiazina de prata 1% e associado a isso, o uso de laserterapia (LLLT). O uso da laserterapia neste caso, associado a sulfadiazina de prata demonstrou-se mais eficaz que os tratamentos iniciais adotados.

Garcia et al. (2011) em seu estudo relatara que o uso da laserterapia em lesões cutâneas se mostrou muito efetivo para a cicatrização e recuperação das mesmas, quando usado o comprimento de onda adequado, além da dosagem desejada para o tratamento da mesma.

Wardlaw et al. (2019) afirmam que a regeneração e cicatrização de feridas cutâneas são aceleradas com a inclusão da laserterapia de baixa densidade como adjuvante ao tratamento, pois a mesma estimula a fosforilação oxidativa, além de reduzir a dor e a resposta inflamatória.

De acordo com Galleguillos & Formenton (2022), a dose do laser a ser aplicada no tratamento de feridas cutâneas de origem agudas varia entre 2J a 6J. Neste relato foi adotada inicialmente a dose de 2J, a qual poderia ser aumentada conforme necessidade e evolução do quadro clínico da paciente. Ao longo do tratamento e das nove sessões, foi observada boa evolução da cicatrização da paciente, estando a mesma quase completa, demonstrando a eficácia da dose utilizada no tratamento.

Ademais, no protocolo estabelecido para o tratamento da lesão da paciente do relato, utilizou-se a sulfadiazina de prata a 1%. A sulfadiazina de prata a 1% segundo Silva et al (2021) pode ser utilizada em casos de queimaduras de pele. Já os autores Harmon et al (2017) apontam em sua pesquisa que não houve diferença no processo de cicatrização com o uso de sulfadiazina de prata a 1% após a utilização em grupos que fizeram uso da pomada para tratamento de feridas e do grupo controle, o qual não fez uso de pomadas. Ou seja segundo tal estudo, a pomada sulfadiazina de prata a 1%, quando utilizada isoladamente, não resultou em melhora na regressão de ferida em relação ao grupo não tratado com tal pomada. Esse fato ilustra mais uma vez que a laserterapia aqui utilizada teve papel importante na cicatrização da ferida do paciente relatado e na evolução na mesma.

Neste relato não foi possível afirmar que a LLLT foi a única responsável pela diminuição do tamanho da ferida, porém após o início do uso da LLLT foi observado diminuição considerável do diâmetro da ferida.

5. CONCLUSÃO

Na medicina veterinária, a laserterapia é uma ferramenta que ganha espaço a cada dia, por se mostrar um método terapêutico valioso e que possui uma gama de aplicações. A pesquisa sobre os usos e benefícios da LLLT ainda está sendo estudada, porém com base em estudos anteriores podemos presumir que a LLLT assumiu um papel importante neste relato, pois após a introdução da terapêutica alternativa houve uma regressão considerável do aspecto inicial da ferida em comparação ao aspecto final. Logo, podemos presumir que a LLLT é um método terapêutico que ao ser realizado da maneira correta pode trazer resultados satisfatórios.

6. REFERÊNCIAS

- Abreu, L. M. et al. Efeito do laser de baixa intensidade no trauma agudo medular: estudo piloto. *ConScientiae Saúde, Universidade Nove de Julho*, v. 10, n.1, p. 11- 6, 2011.
- Anders, J. J., Lanzafame, R. J., & Arany, P. R. (2015). Low-level light/laser therapy versus photobiomodulation therapy. *Photomedicine and laser surgery*, 33(4), 183–184.
- Barroca, E. Zibbechi, C. N. *Electrofisiatria: fundamentos y aplicaciones clínicas*. Buenos Aires: Universidad F.A.S.T.A., 279p., 2008.
- Carrinho, P. M. et al. Comparative Study Using 685-nm and 830-nm Lasers in the tissue repair of tenotomized tendons in the mouse. *Photomedicine and Laser Surgery, New Rochelle*, v. 24, n. 6, 2006.
- Cavalcanti TM, Almeida-Barros RQ, Catão MHCV, Feitosa APA, Lins RDAU. Conhecimento das propriedades físicas e da interação do Laser com os tecidos biológicos na odontologia. *Na Bras Dermatol*. 2011;86(5):955-60.
- Formenton. M; Galleguillos, J. M. Aplicações da laserterapia na reabilitação veterinária: enfoque prático e evidências científicas. *Revista Nosso Clínico*. v.129, set./out. 2022.
- Gal P, Mokry M, Vidinsky B, et al. “Efeito de doses diárias iguais alcançadas por diferentes densidades de potência da terapia com laser de baixa intensidade a 635 nm na cicatrização de feridas abertas em ratos normais e tratados com corticosteróides” . *Lasers Med Sci*. (2009) 24 :539–47. 10.1007/s10103-008-0604-9
- Garcia, V. et al. Influence of low-level laser therapy in wound healing in nicotine-treated animals. *Springer-Verlag, Londres*, p. 437 – 443, jul. 2011.
- Godine, R. L. Low level laser therapy (LLLT) in veterinary medicine. *Photomedicine and laser surgery, Ruckersville*, v. 32, 2014.
- Hamblin, M. R. Mechanisms and applications of the anti-inflammatory effects of protobiomodulation. *AIMS Biophys*, jul. 2017.
- Harmon, C. C. G. et al. Effects of topical application of silver sulfadiazine cream, triple antimicrobial ointment, or hyperosmolar nanoemulsion on wound healing, bacterial load, and exuberant granulation tissue formation in bandage full-thickness equine skin wounds. *American Journal of Veterinary Research*, v. 78, maio, 2017.
- Machado RS, Viana S, Sbruzzi G. Low-level laser therapy in the treatment of pressure ulcers: systematic review. *Lasers Med Sci*. 2017;32(4):937-44. doi: <https://doi.org/10.1007/s10103-017-2150-9>
- Medrado, A. R. A. P. et al. Influence of low-level laser therapy on wound healing and its biological action upon myofibroblasts. *Lasers Surg Med*, v. 32, p. 293-324, 2003.

Millis, D. F. D. L., ADAMSON, C. Novas modalidades terapêuticas na reabilitação veterinária. In: Taylor, R. et al. Reabilitação e Fisioterapia na Prática de Pequenos Animais. [S.l.]: ROCA, 2008. chp. Novas Modalidades Terapêuticas na Reabilitação veterinária, p. 95-117.

Ortiz, M. C. S. et al. Laser de baixa intensidade: princípios e generalidades – Parte 1. Fisioterapia Brasil, v. 2, n.4, jul./ago. 2011.

Silva, T. S. et al. Tratamento de Feridas em Cães e Gatos. Enciclopédia Biosfera, Jandaia, v. 18, n. 3, p. 475-494, set. 2021.

Stadler I, Lanzafame RJ, Evans R, Narayan V, Dailey B, Buehner N, et al.. A irradiação de 830 nm aumenta a resistência à tração da ferida em um modelo murino diabético . Lasers Surg Med. (2001) 28 :220–6. 10.1002/lsm.1042

Stashak TS, Farstvedt E, Othic A. Update on wound dres-Sings: Indications and best use. Clin Tech Equine Pract. 2003;3 (1): 148-163.

Swaim SF. Avanços na cicatrização de feridas na clínica de pequenos animais: situação atual e linhas de desenvolvimento . Dermatol veterinário . (1997) 8 :249–57. 10.1111/j.1365 3164.1997.tb00271.

Wardlaw, J. L. et al. Laser therapy for incision healing in 9 dogs. Frontiers in Veterinary Science, v. 5, jan. 2019.