



UNIVERSIDADE FEDERAL DO PARÁ
CAMPUS UNIVERSITÁRIO DE CASTANHAL
FACULDADE DE MEDICINA VETERINÁRIA

LUCAS SANTOS CARVALHO

**ABORDAGEM VIDEOCIRÚRGICA NA TERAPÊUTICA DE HÉRNIAS
UMBILICAIS EM BEZERROS**

CASTANHAL
2024

LUCAS SANTOS CARVALHO

**ABORDAGEM VIDEOCIRÚRGICA NA TERAPÊUTICA DE HÉRNIAS
UMBILICAIS EM BEZERROS**

Trabalho de Conclusão de Curso apresentado à Faculdade de Medicina Veterinária, do Campus Universitário de Castanhal, da Universidade Federal do Pará, como requisito parcial para obtenção do título de Bacharelado em Medicina Veterinária.

Orientador(a): Dr. Pedro Paulo Maia Teixeira

CASTANHAL
2024

**Dados Internacionais de Catalogação na Publicação
(CIP) de acordo com ISBD Sistema de Bibliotecas da
Universidade Federal do Pará**

**Gerada automaticamente pelo módulo Ficat, mediante os dados
fornecidos pelo(a) autor(a)**

S237a Santos Carvalho, Lucas.
ABORDAGEM VIDEOCIRÚRGICA NA
TERAPÊUTICA DE HÉRNIAS UMBILICAIS EM
BEZERROS / Lucas Santos
Carvalho. — 2024.
31 f.: il. color.

Orientador(a): Prof. Dr. Pedro Paulo Maia Teixeira
Trabalho de Conclusão de Curso (Graduação) -
Universidade Federal do Pará, Instituto de Medicina
Veterinária de Castanhal, Belém, 2024.

1. Afecções umbilicais. 2. Hérnias umbilicais. 3.
Laparoscopia. 4. Abdominorrafia. 5. Sutura
percutânea. I. Título.

CDD 636.089

LUCAS SANTOS CARVALHO

**ABORDAGEM VIDEOCIRÚRGICA NA TERAPÊUTICA DE HÉRNIAS
UMBILICAIS EM BEZERROS**


Trabalho de Conclusão de Curso apresentado à Faculdade de Medicina Veterinária, do Campus Universitário de Castanhal, da Universidade Federal do Pará, como requisito parcial para obtenção do título de Bacharelado em Medicina Veterinária.

Data da aprovação: 21/06/2024
Conceito: Excelente


BANCA EXAMINADORA



PhD Pedro Paulo Maia Teixeira
Universidade Federal do Pará



Dr José Alcides Silveira
Universidade Federal do Pará



Drª Tatiane Teles Albernaz Ferreira
Universidade Federal do Pará

Dedico este trabalho, primeiramente, a Deus, por sempre iluminar meu caminho. Em segundo lugar, dedico a minha falecida avó, Maria, que infelizmente não pode ver o neto formando-se, mas que sempre deu todo apoio do mundo.

AGRADECIMENTOS

Agradeço primeiramente a Deus pelo dom da vida e por sempre abençoar o meu caminho, permitindo que tudo isso acontecesse. Sou grato pela saúde, força e sabedoria para superar os desafios. Agradeço profundamente à minha família. Ao meu pai Edson, exemplo de pai e profissional, minha maior inspiração. Seus sermões e conselhos foram cruciais para minha formação. À minha mãe, Simone, uma mulher forte e maravilhosa, que sempre cuidou de mim e me ensinou a ser uma boa pessoa. Ao meu irmão Matheus, pelo companheirismo, pelas brincadeiras que tornaram meus dias mais leves, e por me inspirar a ser melhor a cada dia. Vocês são a razão de tudo isso.

Agradeço também à minha namorada Sara, que a universidade me presenteou. Obrigado por compartilhar seu amor e companheirismo durante esses cinco anos de curso. Espero que venham muitos anos mais juntos. Agradeço ao meu orientador e amigo, Pedro Paulo, por seus ensinamentos e por acreditar em mim. Obrigado pelas várias oportunidades dentro do VOR, que foram fundamentais para meu desenvolvimento profissional. Fico feliz em fazer parte da equipe.

Minha gratidão se estende aos professores Alcides, Marcos, Diomedes, Tatiane e Carlos Magno, por todos os ensinamentos e puxões de orelha. Vocês foram essenciais nessa jornada. Um agradecimento especial ao professor e amigo Carlos Magno, um profissional de excelência e uma pessoa generosa, que abriu as portas de sua casa para mim e meus amigos, compartilhando seu tempo e conhecimento.

Obrigado aos melhores amigos que a faculdade me deu: Gustavo, Leandro, Thiago, Ennely, Jessica, Marcos, Vinicius e Pedro, que chegou um pouco mais tarde. Vocês transformaram os dias difíceis em momentos inesquecíveis. São amigos que espero levar para a vida, agora como companheiros de profissão.

Finalmente, agradeço a todos que cruzaram meu caminho durante esta fase. Cada um de vocês deixou uma marca permanente em minha jornada, contribuindo para o meu crescimento e sucesso.

“Antes de ter amado um animal, parte da nossa alma
permanece desacordada.” (Anatole France, 1921)

RESUMO

As onfalopatias são um dos principais problemas enfrentados durante a criação de bezerros, sendo as hérnias umbilicais as que mais acometem esses animais. Sua principal forma de correção é por meio da herniorrafia umbilical de maneira convencional. Desse modo, o objetivo deste trabalho foi estabelecer uma nova abordagem cirúrgica para o tratamento de hérnias umbilicais, criando um modelo de estudo em fetos bovinos, e avaliar a viabilidade da técnica de correção percutânea videoassistida em comparação com a técnica convencional. Foram utilizados 16 fetos bovinos de vacas gestantes abatidas no matadouro para o experimento, dividindo-os em dois grupos: o grupo de controle representou a cirurgia aberta, de abdominorrafia por laparotomia (GA=8) e o grupo videocirúrgico (GV=8), com sutura percutânea videoassistida com 3 acessos no flanco direito. Dividido em duas etapas, a etapa 1 consistiu em realizar o acesso e exploração da base umbilical, ressecção das estruturas umbilicais e criação da lesão abdominal e etapa 2, consistindo na abdominorrafia por laparotomia no GA e sutura percutânea nas bordas da lesão no grupo GV e exploração final até reversão dos acessos. Ao analisar os dados, foi possível observar que não houve diferença estatística significativa entre os grupos na E1. Entretanto, no E2 houve diferença estatística substancial entre os dois grupos ($p < 0,0001$), sendo o grupo GA com o maior tempo cirúrgico ($33,10 \pm 0,43$ minutos) comparado ao grupo GV ($10,13 \pm 0,68$ minutos) e o tempo cirúrgico total foi maior no grupo GA ($38,48 \pm 0,35$ minutos) em relação ao grupo GV ($15,86 \pm 0,67$ minutos). A correção de hérnia utilizando a abordagem laparoscópica permitiu, de maneira satisfatória, a criação de um modelo de estudos para sutura percutânea videoassistida com três portais em menor tempo cirúrgico em relação à técnica convencional.

Palavras-chave: Afecções umbilicais, hérnias umbilicais, laparoscopia, abdominorrafia, sutura percutânea.

ABSTRACT

The umbilical hernias are one of the main problems faced during calf rearing, with umbilical hernias being the most common in these animals. Its main form of correction is through conventional umbilical herniorrhaphy. Thus, the objective of this work was to establish a new surgical approach for the treatment of umbilical hernias, creating a study model in bovine fetuses, and to evaluate the feasibility of the video-assisted percutaneous correction technique compared to the conventional technique. Sixteen bovine fetuses from pregnant cows slaughtered at the slaughterhouse were used for the experiment, dividing them into two groups: the control group represented open surgery, abdominorrhaphy by laparotomy (GA=8) and the videocirurgical group (GV=8), with video-assisted percutaneous suture with 3 accesses on the right flank. Divided into two stages, stage 1 consisted of accessing and exploring the umbilical base, resecting the umbilical structures, and creating the abdominal lesion, and stage 2, consisting of abdominorrhaphy by laparotomy in GA and percutaneous suture on the edges of the lesion in the GV group and final exploration until reversal of the accesses. When analyzing the data, it was possible to observe that there was no statistically significant difference between the groups in E1. However, in E2, there was a substantial statistical difference between the two groups ($p < 0.0001$), with group GA having the longest surgical time (33.10 ± 0.43 minutes) compared to group GV (10.13 ± 0.68 minutes) and the total surgical time was higher in group GC (38.48 ± 0.35 minutes) compared to group GV (15.86 ± 0.67 minutes). Hernia correction using the laparoscopic approach allowed, satisfactorily, the creation of a study model for video-assisted percutaneous suture with three portals in less surgical time compared to the conventional technique.

LISTA DE ILUSTRAÇÕES

- Figura 1-** Abdominorrafia e dermorrafia umbilical na técnica de laparotomia convencional
pág.20
- Figura 2** – Visão externa da técnica videocirúrgica pág.20
- Figura 3** –Criação do modelo de estudo para realização da sutura percutânea pág.21
- Figura 4** – Vista interna durante a técnica de sutura percutânea videoassistida pág.21
- Figura 5-** Modelo esquemático para a técnica de sutura percutânea videoassistida pág.22

LISTA DE TABELAS

Tabela 1 – Tempo cirúrgico das etapas de laparotomia e laparoscopia realizadas durante as técnicas cirúrgicas em fetos bovinos pág.24

LISTA DE ABREVIATURAS E SIGLAS

Cm	Centímetros
GA	Grupo controle
GV	Grupo videocirúrgico
mm	Milímetros
S1	Etapa 1
S2	Etapa 2
Zscan	Software de Captura de Imagens, Zscan.
GDI	Endovision GDI (marca do endoscópio)
CO ₂	Dióxido de carbono
mmHg	milímetro de mercúrio
Min	Minuto
°C	Grau Celsius

LISTA DE SÍMBOLOS

\pm	Mais ou menos
*	Asterisco
%	Porcentagem
\leq	Menor ou igual
$<$	Menor que
p	Probabilidade de significância

SUMÁRIO

1	INTRODUÇÃO.....	14
2	REVISÃO DE LITERATURA	15
2.1	Onfalopatias.....	15
2.1.1	Hérnias umbilicais	16
3	METODOLOGIA	17
3.1	Animais para experimento	17
3.2	Técnicas operatórias	17
3.3	Análises intraoperatórias	22
3.4	Análise estatística	22
4	RESULTADOS	23
5	DISCUSSÃO.....	24
6	CONSIDERAÇÕES FINAIS	25
	REFERÊNCIAS	27
	ANEXO A – CERTIFICADO DA COMISSÃO DE ÉTICA EM PESQUISA COM ANIMAIS E EXPERIMENTO DA UNIVERSIDADE FEDERAL DO PARÁ.....	30

1 INTRODUÇÃO

As afecções umbilicais em bezerros são uma das principais causas de mortalidade nessa categoria, causando prejuízos econômico-produtivos e sanitários ao sistema de produção (Mõtus et al. 2017, Yanmaz et al. 2017). Apresentam causas infecciosas ou não, cujo os principais sinais clínicos são aumento de volume da região umbilical, com presença de edemas ou abscessos, acompanhados de infecção que pode progredir para peritônio, veia/artérias umbilicais, úraco e órgãos da cavidade abdominal (Steerforth e Van Winden et al. 2018, Bozukluhan et al. 2018).

Nos casos de infecções crônicas, a ascendência da infecção pelos vasos umbilicais e úraco pode acometer estruturas e órgãos associados, como fígado e bexiga, e quadros de septicemia generalizada (Abdullah et al. 2015). Muitos desses casos, apenas a terapia medicamentosa não é suficiente para o tratamento, sendo indicado, portanto, a intervenção cirúrgica (Marchionatti et al. 2016, Reig Cordina et al. 2018). A cirurgia também é indicada nos casos de afecções umbilicais não infecciosas, quando há alterações morfológicas, como hérnias umbilicais e úraco patente (Farman et al. 2017, Nair et al. 2017).

As hérnias umbilicais são enfermidades onfalopáticas não infecciosas que comumente ocorrem em bezerros, podendo ser de caráter genético ou adquirido. Hérnias de tamanhos pequenos podem involuir automaticamente, entretanto, hérnias maiores, com aderências ou encarceradas podem necessitar de intervenção cirúrgica, segundo REBHUN (2000). Pelas suas vantagens minimamente invasivas a videolaparoscopia é empregada em vários procedimentos em neonatos, inclusive de ruminantes.

Desta forma, esta modalidade cirúrgica vem sendo empregada em cirurgias que envolvem as estruturas umbilicais de bezerros, apresentando vantagens de maior campo de visão, podendo ser empregadas em cirurgias de úraco e demais onfalopatias (Monteiro et al., 2020), no entanto ainda não existindo abordagem videocirúrgica descrita para hérnias umbilicais em bezerros. Em vista disso, O objetivo do trabalho foi de estabelecer uma nova abordagem cirúrgica para correção de hérnias umbilicais em bezerros, de forma percutânea videoassistida, e compara-la com a técnica convencional de cirurgia.

2 REVISÃO DE LITERATURA

No atual cenário econômico da produção agropecuária, o Brasil se estabeleceu mundialmente como um grande pináculo no setor, tanto como produtor de carne bovina, quanto leiteira, visto que tais atividades são uma das suas principais bases econômicas e sociais (NUNES et al.,2021). Segundo a (FAOSTAT,2021), o país possui 224,6 milhões de bovinos, ocupando o segundo lugar no ranking de países com os maiores rebanhos bovinos. Tal crescimento quantitativo aliado a impulsão dos sistemas de produção, levam, sobretudo, ao nascimento de mais animais, exacerbando os riscos sanitários e conseqüentemente, acarretando também na elevação nos índices de morbidade e mortalidade nas propriedades (SILVA,2022).

2.1 Onfalopatias

O nascimento de mais bezerros naturalmente significa redobrar os cuidados com o seu manejo na fase de cria, um período crucial e desafiante na vida desses animais, pois são mais suscetíveis a doenças. Isso posto, os índices de mortalidade em bezerras nessa fase são de 5 a 6,3% segundo AZEVEDO et al., 2022, e dentre os maiores contribuintes para o índice de mortalidade é possível destacar as afecções umbilicais ou onfalopatias como as principais causadoras de perdas nas propriedades, podendo acometer em média 41% dos bezerros neonatos (NUNES et al,2021). Além disso, geram grandes perdas econômicas, uma vez que há queda na produção desses animais em relação a perda de peso e diminuição da sobrevida, além dos gastos com tratamento e mão de obra especializada que são necessários (SILVA,2022; RODRIGUES,2023).

Onfalopatia é o nome dado a um conjunto de doenças que acometem neonatos, que podem ser categorizadas como infecciosas quando há processo inflamatório nas estruturas umbilicais, sendo elas a onfaloflebite, onfaloarterite e onfalouraquite (NUNES et al.,2021). Além disso, fazem parte também as doenças não infecciosas, em particular, as hérnias umbilicais, afecção que mais comumente ocorre em bezerros. as hérnias ocorrem devido a um defeito na parede abdominal em que não há o fechamento por completo da musculatura, levando a protrusão do conteúdo da cavidade (LENHART et al.,2022).

2.1.1 Hérnias umbilicais

As hérnias umbilicais podem ser adquiridas pelo animal quando há traumas por manejo inadequado, coices de outros animais, infecções das estruturas umbilicais que impedem o total fechamento do anel umbilical ou pode ser um defeito congênito, logo não é indicado que o animal seja utilizado para a reprodução (MONGELLI et al,2023). Para ser considerado uma hérnia é necessário que haja o anel e saco herniário, além do conteúdo da cavidade, diferenciando-se da eventração que não apresenta o anel e o saco herniário bem definidos (BOMBARDELLI,2021). desse modo, o exame físico é de extrema importância para o diagnóstico da doença, podendo ser feito também com auxílio da ultrassonografia para avaliação do diâmetro da hérnia umbilical e o seu conteúdo, se é redutível ou não e principalmente seus agravantes, caso apresentem aderências ou estrangulamentos (BOSCARATO et al.,2021).

O tratamento para hérnias está relacionado ao seu tamanho, hérnias menores que 3 cm normalmente sofrem involução e posteriormente seu anel umbilical e fecha, no entanto, hérnias maiores necessitam de intervenção cirúrgica (MONTEIRO et al.,2022). atualmente existem diversas técnicas para o tratamento de hérnias umbilicais, desde métodos conservativos, utilizada em casos mais simples, com terapia local ou sistêmica, como também métodos cirúrgicos que são utilizados em casuísticas mais complexas. A técnica de correção cirúrgica, herniorrafia, pode ser realizada tanto de forma aberta quanto fechada (MACHADO,2019). Ambas são semelhantes, entretanto, na herniorrafia aberta o anel herniário é dissecado enquanto o saco herniário é incisado e é possível ter acesso a cavidade abdominal, enquanto na fechada não há incisão do peritônio (TEIXEIRA et al,2021).

Muito comumente utilizada, a herniorrafia apresenta custo benefício e por ser relativamente simples, pode ser utilizada a campo, no entanto, pode apresentar complicações no pós-operatório devido à maior suscetibilidade a infecções, principalmente em relação à técnica aberta. Em hérnias muito grandes, maiores que 5 cm de diâmetro, é aconselhável o uso de telas de polipropileno para evitar que ocorram recidivas. no entanto, seu uso não é indicado a campo pois torna o animal mais propenso a processos infecciosos no pós operatório, além de que envolve aumento dos custos de mão de obra (MONTEIRO et al,2022).

O desenvolvimento tecnológico proporcionou diversos avanços na medicina veterinária. dito isso, a utilização da videocirurgia na medicina veterinária tem sido amplamente difundida como um novo caminho em relação às cirurgias convencionais, sendo incorporada à rotina cada vez mais (BUSSYGUIN,2024). Seus primeiros usos na medicina veterinária são relatados de 1970, em procedimentos cirúrgicos experimentais para exploração abdominal e avaliação de ovário de cadelas (SANTOS et al.,2020) e hoje estende-se a diversos tipos de procedimentos na rotina de pequenos animais, como endoscopias, toracoscopia e artroscopias. No cenário de animais de produção, a videocirurgia também já é uma realidade, ainda que seja necessário um longo caminho a ser percorrido, há também diversas técnicas descritas em grandes animais, a exemplo, acessos à cavidade abdominal e torácica, endoscopias em diversos sistemas (BORGES et al.,2021).

3 METODOLOGIA

O projeto em questão foi iniciado após aprovação pelo comitê de Ética e bem-estar animal da Universidade Federal do Pará para fins de pesquisa (protocolo N° 4848261017).

3.1 Animais para experimento

Foram utilizados 12 fetos bovinos oriundos de descarte de abatedouros, quatro machos e oito fêmeas, do terço final da gestação que foram divididos em dois grupos com 6 fetos, cada, representando os grupos: Cirurgia aberta que foi o grupo controle (GA, n=6), em que os fetos bovinos foram submetidos a cirurgia convencional de abdominorrafia umbilical por laparotomia e o grupo videocirúrgico (GV, n=6), em que os fetos foram submetidos a técnica de sutura percutânea videoassistida, com 3 acessos laterais pelo flanco direito.

3.2 Técnicas operatórias

Para o GA foi criado um defeito de 20 cm na parede para simulação de correção da hérnia. Na sequência a mesma foi corrigida pela técnica aberta convencional (Sutradhar et al. 2009). Os animais foram colocados em decúbito dorsal. Em seguida, foi feita uma incisão elíptica na pele em ambas as extremidades da base do umbigo, usando uma lâmina de bisturi número 24 (Two Arrows Scalpel Blade, Shanghai Med. SN, China), e o excesso de pele foi removido. Nos bezerros machos, a incisão foi desviada lateralmente ao prepúcio para melhor aposição. Para criar a lesão na cavidade abdominal, foi realizada uma dissecação romba do tecido

subcutâneo com tesoura cirúrgica, passando pelo músculo reto abdominal até a incisão do peritônio. As estruturas umbilicais foram descoladas da parede abdominal, com ressecção da veia, artérias umbilicais e úraco, e logo após utilizando nó de Miller para ligadura. Todas as suturas foram feitas com fio de náilon de 0,40 mm (Linha de pesca Dourado Premium, Dourado, Brasil). Para corrigir o defeito, foi realizada abdominorrafia umbilical com sutura do tipo jaquetão (figs. 1 A-C). O tecido subcutâneo foi suturado com pontos contínuos, método Reverdin (fig. 1D), e a pele foi suturada com pontos interrompidos, utilizando sutura de wolff (fig. 1E).

No grupo GV, foram utilizados três portais laparoscópicos na região do flanco direito, direcionando o campo de visão para a região ventral, conforme descrito por Monteiro et al. (2021). Incisões de aproximadamente 5 e 10 mm foram feitas com uma lâmina de bisturi para estabelecer os acessos. Foi utilizado um endoscópio rígido de 10 mm e diâmetro de 0° (Karl Storz SE & Co, Tuttlingen, Alemanha), acoplado ao sistema de microcâmera (Combo Endosurgery System, GDI, Ribeirão Preto, São Paulo, Brasil) e iluminação (Cabo de Light 495 Optical Fiber, Karl Storz SE & Co, Alemanha), conectado à fonte de luz (Led Light Source, GDI, Ribeirão Preto, São Paulo, Brasil). Para a captura das imagens foi utilizado o Zscan (Software de Captura de Imagens, Zscan, Brasil).

Na incisão cutânea de aproximadamente 10 mm para introdução do primeiro trocar com válvula de insuflação, foi inserido um endoscópio rígido para visualização da cavidade abdominal. Em seguida, CO₂ foi insuflado com uma pressão intra-abdominal de 8 mmHg e uma taxa de insuflação de 5 l/min. Após a instalação do pneumoperitônio, a distensão abdominal permitiu a avaliação e identificação de alguns órgãos internos, das estruturas umbilicais (veia umbilical, úraco e artérias umbilicais).

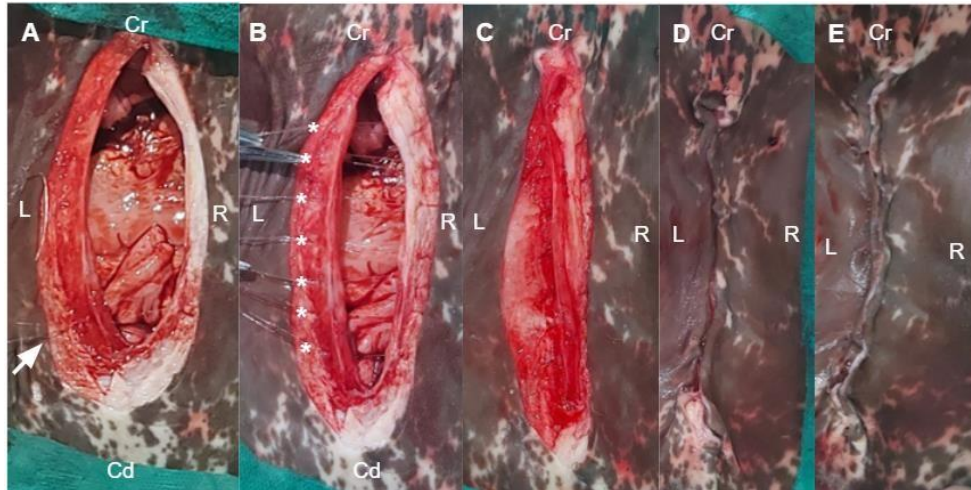
Para o segundo e terceiro portal, foram feitas incisões cutâneas de aproximadamente 5 mm, e os dois trocateres foram inseridos diretamente. O auxiliar operou a óptica, direcionando-a para a base umbilical e, com uma tesoura e pinça maryland videocirúrgica, foram seccionados os componentes umbilicais veia umbilical, úraco e artérias umbilicais com corte próximo ao anel umbilical (Figuras. 2-A e B), e criou-se uma lesão de parede também de

aproximadamente 20 cm. A confirmação desta abertura foi possível com a visualização no monitor (Figuras. 2-F)

No GV, após confirmar a lesão na parede abdominal, procedeu-se à sutura percutânea videoassistida com o auxílio de um endoscópio rígido. A correção do defeito foi realizada internamente, suturando-se as bordas da ferida com o uso de fio de náilon passado percutaneamente através de um cateter (16G Teflon Intravenous Peripheral Catheter, Descarpac, Brasil). Todos os movimentos do cateter foram conduzidos fora da cavidade abdominal, com orientação direta da câmera. Para cada ponto de sutura, o mandril do cateter foi inserido transcutaneamente, atravessando as duas bordas do defeito abdominal (Figuras 3-A e B). O fio de náilon foi então passado pelo cateter-guia, cruzando também as bordas da ferida. O cateter foi reposicionado pelo mesmo orifício dérmico, com uma lateralização de aproximadamente 15 mm ao passar pela camada muscular na borda da ferida cirúrgica. O fio foi novamente guiado pelo cateter-guia e o nó cirúrgico foi realizado, com ambas as extremidades do nó sendo posicionadas subcutaneamente (Figuras 4-A, B e C).

Após desinsuflar o pneumoperitônio e remover as cânulas dos trocartes e os portais laparoscópicos, foram realizadas mais duas ou três suturas, dependendo do tamanho do defeito na parede abdominal (figuras 4-D). Este procedimento incluiu a miorragia e dermorrágia com pontos cruzados (tipo Sultan) e sutura em U em cada incisão, respectivamente. Um modelo esquemático foi elaborado em conjunto pelos colaboradores, conforme consta a (Figura 5) para melhor entendimento da técnica.

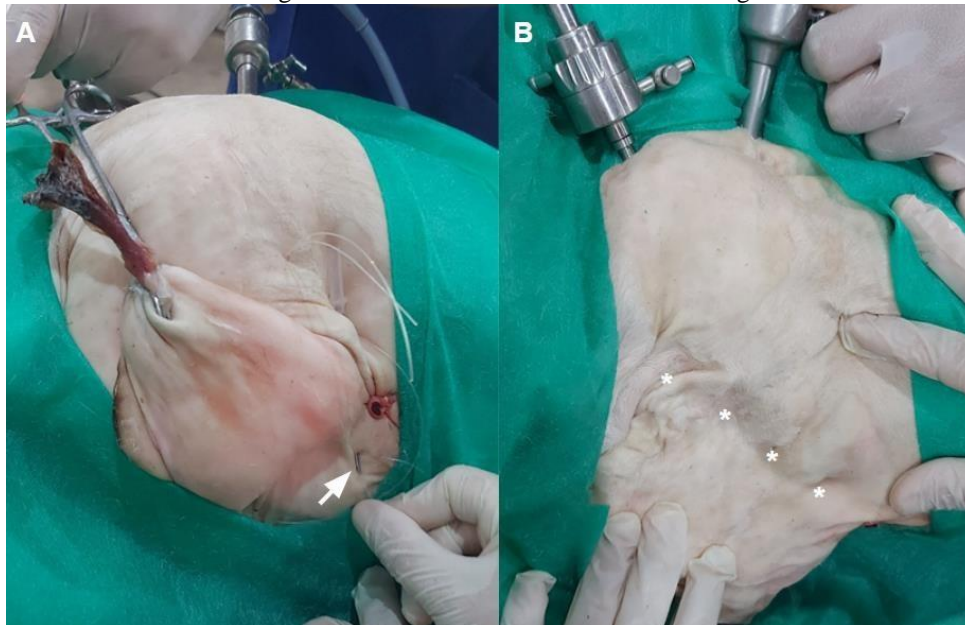Figura 1 - Abdominorrafia e dermorrafia umbilical na técnica de laparotomia convencional.



Fonte: SILVA et al. (2023)

Legenda: (A) início da sutura (**seta branca**) com pontos interrompidos, tipo jaquetão, (B) pontos (*) antes de finalizar, (C) sutura peritoneal/muscular concluída, (D) sutura subcutânea para redução de espaço morto e (E) dermorrafia com sutura em U. Cr: craniano, Cd:vazão, L: esquerda, R: direita.

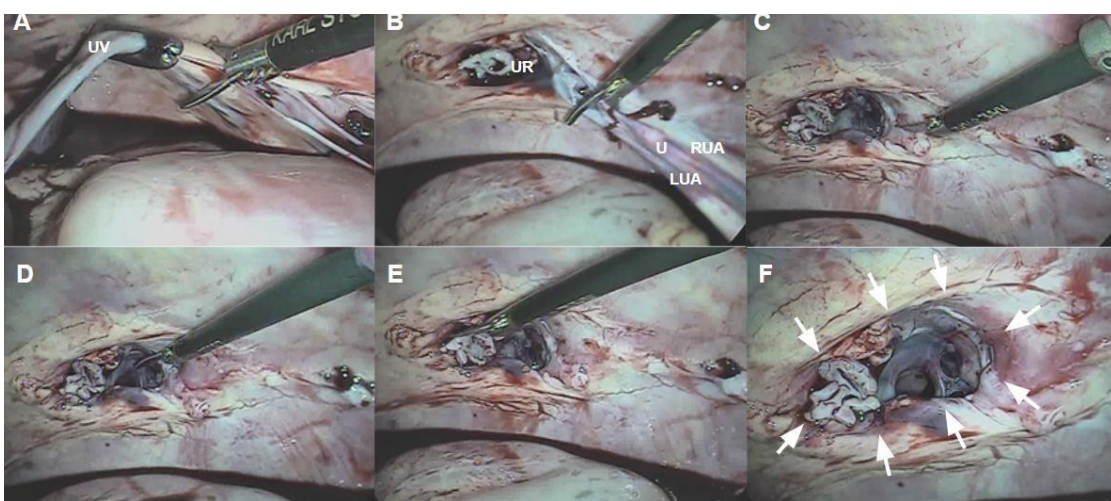
Figura 2. Visão externa da técnica videocirúrgica.



Fonte: SILVA et al. (2023)

Legenda: (A) Início da sutura com cateter-guia (**seta branca**) e (B) Finalização da sutura percutânea com pontos isolados. (*).

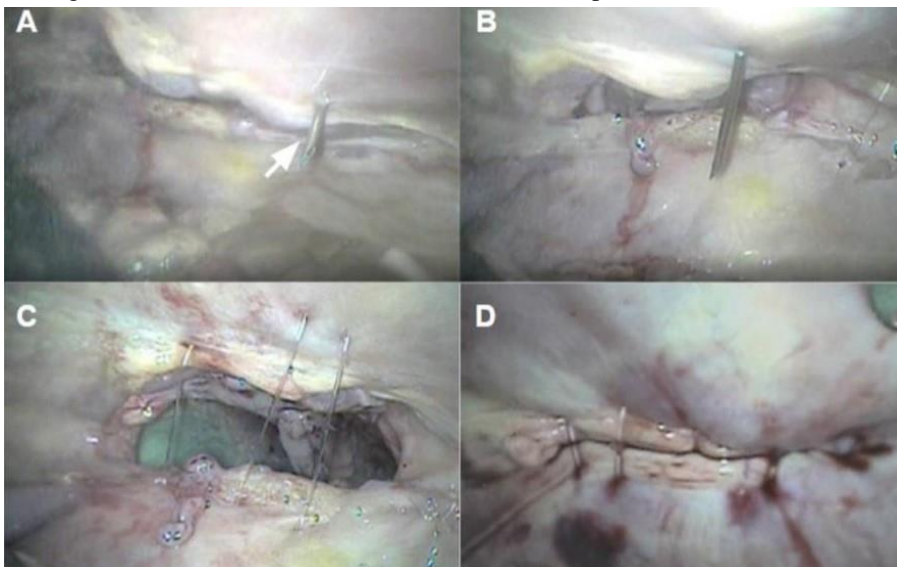
Figura 3 - Criação do modelo de estudo para realização da sutura percutânea.



Fonte: SILVA et al. (2023)

Legenda: (A) ressecção da veia umbilical (UV), (B) ressecção das artérias umbilicais direita (RUA) e esquerda (LUA) e úraco (U). (C) anel umbilical (UR) após ressecção das estruturas umbilicais, (D) início da lesão na parede abdominal, (E) fim da lesão na parede abdominal, (F) resultado final da correção (setas brancas) na parede abdominal.

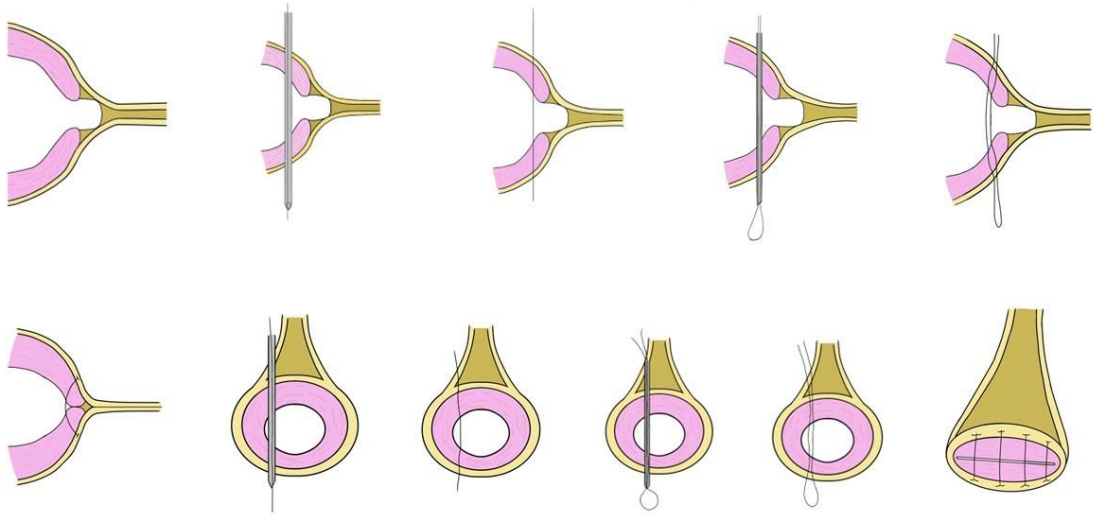
Figura 4 - Vista interna durante a técnica de sutura percutânea videoassistida



Fonte: SILVA et al. (2023)

Legenda: (A) introdução do mandril do cateter na cavidade abdominal (seta branca), (B) início do primeiro ponto, com o mandril direcionado para o outro lado da borda da ferida cirúrgica, (C) fios de nylon aplicados na ferida cirúrgica e (D) finalização da técnica de sutura percutânea videoassistida.

Figura 2 -. Modelo esquemático para a técnica de sutura percutânea videoassistida



Fonte: SILVA et al. (2023)

3.3 Análises intraoperatórias

Foram realizadas análises intraoperatórias detalhadas em todos os procedimentos, incluindo a medição do tempo transoperatório em cada etapa e o registro de eventuais intercorrências. Os dados de tempo total de operação e de cada etapa foram submetidos à análise estatística descritiva para os grupos GC e GV.

Os procedimentos foram divididos em várias fases: acesso para visualização e exploração da base umbilical, ressecção das estruturas umbilicais, criação da lesão na parede abdominal (etapa 1-E1), técnicas cirúrgicas específicas (abdominorrafia umbilical por laparotomia no grupo GC ou sutura percutânea videoassistida das bordas da ferida no grupo GV) e exploração final até a reversão dos acessos (etapa 2 - E2).

3.4 Análise estatística

Para a análise estatística, utilizou-se o teste de Shapiro-Wilk para verificar a normalidade dos dados. O teste t foi aplicado para comparar os tempos totais de operação e de cada etapa entre os grupos, com o teste de Mann-Whitney (Wilcoxon) sendo utilizado caso os dados não apresentassem distribuição normal. Todas as análises foram realizadas utilizando o software Bioestat 5.3, adotando um nível de significância de $p \leq 0,05$.

4 RESULTADOS

Em todos os fetos utilizados foi possível realizar a técnica. Os resultados obtidos nos experimentos utilizando o modelo de feto bovino foram eficientes para estabelecer a técnica operatória, com visualização, manipulação das estruturas umbilicais sem complicações maiores, criação da incisão na parede abdominal, execução da correção com sutura percutânea e da comparação entre os grupos. Além disso, a execução de todos os passos com o decúbito dorsal, associado ao pneumoperitônio e aos acessos de cada técnica, também foram realizados sem intercorrências e houve um bom acesso ao campo operatório.

Na etapa 1, a realização os acessos, visualizando e explorando a base umbilical, excisão das estruturas umbilicais e criação da lesão na parede abdominal, não houveram diferenças estatísticas entre os grupos (Tabela 1). As incisões foram de aproximadamente 9,4 a 14,5cm, com uma média de 11,73cm. Por laparoscopia, para a introdução dos 3 portais, foram feitas três incisões de aproximadamente 5 a 10mm.

Na etapa 2, foram realizadas as técnicas cirúrgicas e a exploração final até a reversão dos acessos. Foi possível realizar a síntese do defeito da parede abdominal com sutura percutânea videoassistida e abdominorrafia umbilical por laparotomia, com uma diferença estatisticamente significativa entre os grupos (Tabela 1). No GV, houve uma pequena intercorrência durante a realização da sutura, em que a base do cateter se separou do mandril, mas sem comprometer a técnica.

No grupo GC, a diérese para fechar a cavidade abdominal foi realizada com mais camadas de suturas e a dermorrafia foi realizada com pontos separados na ferida pós-cirúrgica de 15 a 20cm. No grupo GV, foi realizado o seguinte procedimento: dermorrafia na ferida pós-operatória de aproximadamente 5 a 10mm. O tempo cirúrgico total do grupo GC foi maior em comparação com o grupo GV (Tabela 1). O estágio 2 foi o que mais influenciou na duração do grupo cirúrgico total.

Tabela 1. Tempo cirúrgico das etapas de laparotomia e laparoscopia realizadas durante as técnicas cirúrgicas em fetos bovinos.

Etapas	GA (min)	GV (min)	Valor de P
E1	5.38±0.23	5.73±0.15	0.0032
E2	33.10±0.43	10.13±0.68	<0.0001*
Tempo cirúrgico total	38.48±0.35	15.86±0.67	<0.0001*

Nota:*p≤0,05. Abreviatura: GA: grupo controle, GV: grupo videocirúrgico, p: probabilidade de significado

5 DISCUSSÃO

O estabelecimento da técnica de correção de hérnia umbilical por laparoscopia no modelo de feto bovino confirmou com os estudos de correção de hérnias inguinais por laparoscopia, que já é utilizada na medicina humana, também pode ser adaptada para a medicina veterinária para correção do defeito abdominal, utilizando a sutura percutânea minimamente invasiva, assim como é utilizado para correção de hérnia inguinal, descrito por PRZĄDKA et al. (2020). Segundo RADOSTITS et al. (2002), as onfalopatias são uma das mais importantes doenças em bezerros, podendo chegar a 10% das causas de mortalidade nas propriedades. As hérnias umbilicais constituem um dos problemas mais comuns que acometem os bezerros e suas terapias variam desde intervenção medicamentosa a intervenção cirúrgica por laparotomia segundo REBHUN (2000). A técnica estabelecida no estudo quanto à correção de hérnia umbilical por laparoscopia, usando sutura percutânea, baseada no modelo proposto por Monteiro et al e Prządka et al. adaptado, foi efetivo para corrigir o defeito criado na parede abdominal dos modelos de feto bovino.

Após a realização do acesso por laparoscopia, obteve-se visualização ampla da cavidade abdominal, e devido ao posicionamento do trocater, o laparoscópio captou primeiramente as imagens da veia umbilical, além de uma porção do parênquima hepático. Outras estruturas

umbilicais e órgãos também foram observadas ao mudar o posicionamento do laparoscópio (SANTOS et al.,2020). O acesso convencional por laparotomia, permitiu visualização parcial das estruturas umbilicais, fígado e abomaso. Desse modo, segundo Borges et al. (2021) a laparoscopia, por meio dos seus acessos, possibilita a ampla visualização da cavidade abdominal e permite a realização do tratamento cirúrgico para onfalopatias, principalmente hérnias umbilicais, visto que, o procedimento é realizado com mais facilidade devido ao posicionamento do trocateres, que proporcionam acesso direto às estruturas umbilicais, evitando possíveis injúrias a tecidos ou órgãos.

Fetos bovinos foram utilizados para confeccionar um defeito na parede abdominal que simulasse as alterações anatômicas causadas pelas hérnias umbilicais, com intuito de criar o modelo de estudos, além de permitir o treinamento para execução da técnica de abdominorráfia umbilical por sutura percutânea videoassistida, uma vez que, a videocirurgia é uma modalidade que necessita de habilidades psicomotoras bem desenvolvidas para realizar a técnica laparoscópica com precisão (BUSSYGUIN,2024).

O tempo de cada procedimento cirúrgico foi discrepante estatisticamente, sendo o grupo GC apresentando o tempo cirúrgico maior que o do grupo GA. Em função da exigência de incisões maiores para a laparotomia convencional, conseqüentemente, a quantidade de suturas nas camadas musculares e cutâneas são maiores que no procedimento realizado por videocirurgia (MARUTHI et al.,2017). A laparoscopia, mantém sua primazia na realização da mínima invasão durante a cirurgia, logo, a técnica causa menos injúrias aos tecidos que a técnica convencional, por não necessitar de incisões grandes e demanda menos tempo durante a síntese (BORGES et al.,2021).

6 CONSIDERAÇÕES FINAIS

A técnica utilizada no modelo de estudos é uma alternativa viável para a exploração e um possível tratamento cirúrgico em distúrbios umbilicais, especialmente em procedimentos terapêuticos para a correção de hérnias umbilicais. Apesar de seus valores onerosos, A técnica oferece mais benefícios que a técnica convencional, pois seu acesso é minimamente invasivo e ainda assim permite ampla visualização da cavidade abdominal e seus órgãos. Além disso, o tempo da técnica videocirúrgica é menor que a cirurgia convencional. Todavia, a técnica ainda

necessita de mais estudos em fetos e em animais de rotina que exijam o procedimento cirúrgico para que assim seja possível confirmar as tendências dos resultados obtidos durante o experimento.

A técnica proposta no trabalho utilizado como TCC tem como base um projeto de iniciação científica e mestrado. O artigo produzido foi publicado em uma revista de alto impacto, a revista PLOS ONE, em 2023.

REFERÊNCIAS

- ABDULLAH, F. F. J. *et al.* Septicemia Associated With Omphalitis in a Goat Kid. **International Journal of Livestock Research**. v. 5(4), p. 113-116, 2015.
- AZEVEDO, R. A.; TEIXEIRA, A. M.; BITTAR, C. M. M.; FERREIRA, G. C.; ZAMBRANO, J. A.; SANTOS, J. E. P.; COSTA, J. H. C.; MARTINS, L.F.; SILVA, L. C. M.; CAMPOS, M.M.; TIVERON, P. M.; ROTTA, P. P.; MENESES, R. M.; SILVA, R. O. S.; COELHO, S. G.; CHIOGNA JUNIOR, V.; GOMES, V. **Padrão Ouro na Criação de Bezerras e Novilhas Leiteiras**. 2. ed. Uberaba: Alta Genetics, v. 1, 37p, 2022
- BOMBARDELLI, J. A. **Avaliação ultrassonográfica e laboratorial do fígado de neonatos bovinos com onfalite**. Tese de Doutorado em Clínica Veterinária, Faculdade de Medicina Veterinária e Zootecnia, Universidade de São Paulo, p. 18-93, 2021. BORGES, L. P. B. *et al.* Videocirurgia e endoscopia: uma realidade para os ruminantes. **Revista Brasileira de Buiatria-Clinica Cirúrgica**, 3(6), p. 147-183, .2021.
- BORGES, L. P. B. *et al.* Topographic laparoscopy for buffaloes in the quadruped position. **Jornal Vet Med Sci**. 2021.
- BOSCARATO, A. G. *et al.* Abordagem cirúrgica em bezerros com onfalite. **Acta Scientiae Veterinariae**, v. 49, p. 1833, 2021.
- BOZUKLUHAN, K. *et al.* Investigation of haptoglobin, serum amyloid A, and some biochemical parameters in calves with omphalitis. **Veterinary World**. v. 11(8), p. 1055-1058, 2018.
- BUSSYGUIN, V. S. **Influência de conteúdo teórico básico na curva de aprendizado da videocirurgia em estudantes de graduação da medicina veterinária da UFRGS**. Trabalho de conclusão de curso. p. 15-50, 2024.
- FAOSTAT. Livestock Patterns: base de dados, 2021.
- FARMAN, R. H.; AL-HUSSEINY, S. H.; AL-AMEER A. N. A. Surgical treatment of hernia in cattle: A review. **Al-Qadisiy Journal of Veterinary Medicine Sciences**. v. 17(2), p. 27-28, 2017.
- LENHART, S. D. *et al.* Hérnia umbilical em bezerro: relato de caso. **Anais de Medicina Veterinária**, v. 2, n. 1, p. 48-51, 2022.

- MACHADO, E. A. **Hérnia umbilical em bezerro: relato de caso**. Trabalho de Conclusão de Curso. Brasil, 2019.
- MARCHIONATTI, E. *et al.* Surgical Management of Omphalophlebitis and Long Term Outcome in Calves: 39 Cases (2008-2013). **Veterinary Surgery**. v. 45, p. 194, 2016
- MARUTHI, S. T. *et al.* Comparative evaluation of open and closed method of herniorrhaphy for management of umbilical hernia in bovine calves. **Intas Polivet**, v. 18, p. 367-370, 2017.
- MONGELLI, M. *et al.* Hérnia umbilical infecciosa e irreduzível em bezerra girolando: relato de caso. **Enciclopedia biosfera**, v. 20(44), p. 204-213, 2023.
- MONTEIRO, F. D. O. *et al.* Intra abdominal resection of the umbilical vein and urachus of bovine fetuses using laparoscopy and celiotomy: surgical time and feasibility (cadaveric study). **Scientific Reports**. 2021.
- MONTEIRO, F. D. O. *et al.* Clinical and surgical approach to umbilical disorders in calves-literature review. **Semina: Ciências Agrárias**, v. 43, n. 6, p. 2803-2822, 2022.
- MÕTUS, K. *et al.* On-farm mortality, causes and risk factors in Estonian beef cow-calf herds. **Preventive Veterinary Medicine**. v. 139, p. 10-19. 2017.
- NAIR, S. S.; DEVANAND C. B.; ANOOP S.; VASANTH KUMAR H. H. Surgical Management of Patent Urachus and Congenital Urethral Stricture in a Calf: A Case Report. **Indian Vet. J.** v. 94(09), p. 49-50, 2017.
- NUNES, L. O. Q. *et al.* Onfalopatias em bezerros neonatos: revisão de literatura. **Interação**. v. 21(1), p. 615-628, 2021.
- REBHUN, W. C. **Doenças do gado leiteiro**. São Paulo: Editora Roca. p. 450-452, 2000.
- REIG CORDINA L.; WERRE S. R; BROWN J. A. Short-term outcome and risk factors for postoperative complications following umbilical resection in 82 Foals (2004-2016). **Equine Vet J Suppl**. 2018.
- RODRIGUES, L. V. **A importância da colostragem e da cura do umbigo no desenvolvimento de bezerros recém-nascidos**. 2023.
- SANTOS, I. F. C. *et al.* Videocirurgia em cães e gatos - Revisão de literatura. **Veterinária e Zootecnia**. v. 27, p. 1-16, 2020.
- SILVA, J. R. B. **Onfalopatias em bezerros: indicadores preditivos de prognóstico**. 2022.

- SILVA, CRG, Cardoso TdS, da Silva KB, Gurgel HJ, Barroso JPM, et al. (2023)
Laparoscopy-assisted percutaneous correction of abdominal wall defects in the umbilical region in a cadaveric model of bovine fetus. **PLOS ONE** 18(5), p. 1-10, 2023
- STEERFORTH, D. D. V.; VAN WINDER S. Development of Clinical Signs based Scoring System for Assessment of Omphalitis in Neonatal Calves. **Vet. Rec.** v. 182(19), p. 549, 2018.
- SUTRADHAR B. C. *et al.* Comparison between open and closed methods of herniorrhaphy in calves affected with umbilical hernia. **Jornal Vet Sci.** v. 10(4), p. 343-7, 2009.
- YANMAZ L. E. *et al.* Estimating the Outcome of Umbilical Diseases Based on Clinical Examination in Calves: 322 Cases. **Israel Journal of Veterinary Medicine.** v. 72(2), p. 40-44, 2017

ANEXO A – CERTIFICADO DA COMISSÃO DE ÉTICA EM PESQUISA COM ANIMAIS E EXPERIMENTO DA UNIVERSIDADE FEDERAL DO PARÁ.



UFPA
Universidade Federal do Pará

Comissão de Ética no
Uso de Animais

CERTIFICADO

Certificamos que a proposta intitulada "Avaliação de métodos videocirúrgico de biópsias e sondagem gástrica em modelo anatômico", protocolada sob o CEUA nº 4848261017 (00 001416), sob a responsabilidade de **Pedro Paulo Maia Teixeira e equipe; Carolina Franchi João; Daniella Kaisa de Oliveira Bezerra; Chayanne Silva Ferreira** - que envolve a produção, manutenção e/ou utilização de animais pertencentes ao filo Chordata, subfilo Vertebrata (exceto o homem), para fins de pesquisa científica ou ensino - está de acordo com os preceitos da Lei 11.794 de 8 de outubro de 2008, com o Decreto 6.899 de 15 de julho de 2009, bem como com as normas editadas pelo Conselho Nacional de Controle da Experimentação Animal (CONCEA), e foi **aprovada** pela Comissão de Ética no Uso de Animais da Universidade Federal do Pará (CEUA/UFPA) na reunião de 30/04/2020.

We certify that the proposal "Evaluation of videurgical methods of biopsies and gastric probing in an anatomical model", utilizing 5 Bovines (males and females), protocol number CEUA 4848261017 (00 001416), under the responsibility of **Pedro Paulo Maia Teixeira and team; Carolina Franchi João; Daniella Kaisa de Oliveira Bezerra; Chayanne Silva Ferreira** - which involves the production, maintenance and/or use of animals belonging to the phylum Chordata, subphylum Vertebrata (except human beings), for scientific research purposes or teaching - is in accordance with Law 11.794 of October 8, 2008, Decree 6899 of July 15, 2009, as well as with the rules issued by the National Council for Control of Animal Experimentation (CONCEA), and was **approved** by the Ethic Committee on Animal Use of the Federal University of Para (CEUA/UFPA) in the meeting of 04/30/2020.

Finalidade da Proposta: **Pesquisa**

Vigência da Proposta: de **06/2020** a **12/2023** Área: **Medicina Veterinária**

Origem: **Faculdade de Medicina Veterinária**

Espécie: **Bovinos**

sexo: **Machos e Fêmeas**

idade: **0 a 2 meses**

N: **5**

Linhagem: **não se aplica**

Peso: **40 a 100 kg**

Local do experimento: **HOSPITAL VETERINÁRIO DE GRANDES ANIMAIS**

Belém, 30 de abril de 2020

M^a Viviana B. Monteiro

Profa. Dra. Maria Viviana Barros Monteiro
Coordenadora da Comissão de Ética no Uso de Animais
Universidade Federal do Pará

Vanessa Joia de Mello

Profa. Dra. Vanessa Joia de Mello
Vice-Coordenadora da Comissão de Ética no Uso de Animais
Universidade Federal do Pará

ANEXO B- ARTIGO PUBLICADO NA REVISTA PLOS ONE, QUALIS A1, FATOR DE IMPACTO 4.092

PLOS ONE

RESEARCH ARTICLE

Laparoscopy-assisted percutaneous correction of abdominal wall defects in the umbilical region in a cadaveric model of bovine fetus

Carla Rozilene Guimarães Silva^{1†*}, Thiago da Silva Cardoso¹, Késia Bandeira da Silva¹, Heytor Jales Gurgel¹, João Pedro Monteiro Barroso¹, Luiz Henrique Vilela Araújo¹, Luis Enrique Soza Altamirano¹, Loise Araújo de Sousa¹, Luiza Paula Araújo Alcântara¹, Marcos Emanuel Martins Ferreira¹, Lucas Santos Carvalho¹, José Leandro da Silva Gonçalves¹, Jhoisse Hamar Guimarães Rodrigues¹, Francisco Décio de Oliveira Monteiro^{1‡}, Rinaldo Batista Viana^{2‡}, Pedro Paulo Maia Teixeira^{1‡}

1 Institute of Veterinary Medicine, Federal University of Pará (UFPA), Castanhal, Pará, Brazil, **2** Institute of Animal Health and Production, Federal Rural University of Amazonia (ISPA/UFRA), Belém-Pará, Brazil

✉ These authors contributed equally to this work.

‡ These authors also contributed equally to this work.

* carlarozilene@hotmail.com



OPEN ACCESS

Citation: Silva CRG, Cardoso TdS, da Silva KB, Gurgel HJ, Barroso JPM, Araújo LHV, et al. (2023) Laparoscopy-assisted percutaneous correction of abdominal wall defects in the umbilical region in a cadaveric model of bovine fetus. *PLoS ONE* 18(5): e0285988. <https://doi.org/10.1371/journal.pone.0285988>

Editor: Adolfo Maria Tambella, University of Camerino, ITALY

Received: August 23, 2022

Accepted: May 5, 2023

Published: May 31, 2023

Peer Review History: PLOS recognizes the benefits of transparency in the peer review process; therefore, we enable the publication of all of the content of peer review and author responses alongside final, published articles. The editorial history of this article is available here: <https://doi.org/10.1371/journal.pone.0285988>

Copyright: © 2023 Silva et al. This is an open access article distributed under the terms of the [Creative Commons Attribution License](https://creativecommons.org/licenses/by/4.0/), which permits unrestricted use, distribution, and reproduction in any medium, provided the original author and source are credited.

Data Availability Statement: All relevant data are within the paper.

Abstract

Abdominal wall defects in calves are commonly diagnosed and treated via laparotomy. This technique has witnessed several advancements in the management of these disorders. This study aimed to create a study model and evaluate the feasibility of video-assisted percutaneous correction of abdominal wall defects in bovine fetuses (corpses) compared with the conventional technique. Sixteen bovine fetuses from pregnant cows slaughtered in slaughterhouses were included in this study. The fetuses were categorized into the control group (CG, n = 8), which was subjected to umbilical abdominorrhaphy via laparotomy, and the video-surgical group (VG, n = 8), which received video-assisted percutaneous sutures with two lateral accesses on the right flank. An abdominal wall defect was created in the VG group to generate a study model, which was corrected using the laparoscopic technique. The procedures were performed in two steps. The first step consisted of creating an abdominal wall defect in the umbilical region by laparoscopic approach in an iatrogenic manner (Step 1: E1). The second stage consisted of conventional abdominorrhaphy of the umbilical region wall defect in the CG group and video-assisted percutaneous suturing of the edges of the iatrogenic abdominal wall defect in the VG group, until reversal of the laparoscopic accesses (Step 2: E2). Step 1 showed no statistically significant difference between the two groups. However, a significant statistical difference ($p < 0.0001$) was observed between the two groups in step 2. The surgical time of step 2 was longer in the CG group (33.10 ± 0.43 minutes) than that in the VG group (10.13 ± 0.68 minutes, $p < 0.0001$), and the total surgical time was also longer in the CG group (38.48 ± 0.35 minutes) than that in the VG group (15.86 ± 0.67 minutes). The proposed laparoscopic technique allowed the creation of a study model for video-assisted percutaneous suturing with two portals and reduced the